UNIVERSITE CLAUDE BERNARD (LYON 1)
U.E.R. Médecine "Sud-Ouest"

Année 1977 - N° 822

LE SYNDROME DE GARDNER
UN SYNDROME DÉCRIT PAR DEVIC & BUSSY

(Etude clinique et génétique de deux familles)

THÈSE

présentée à
L'Université Claude Bernard - Lyon 1
et soutenue publiquement le 16 Décembre 1977
pour obtenir le grade de Docteur en Médecine

par

KIRIACOS Alfred

né le 1er Juin 1948 à Alep (Syrie)

UNIVERSITE CLAUDE BERNARD (LYON 1)
U.E.R. Médecine "Sud-Ouest"

Année 1977 - N° 822

LE SYNDROME DE GARDNER
UN SYNDROME DÉCRIT PAR DEVIC & BUSSY

(Etude clinique et génétique de deux familles)

THÈSE

présentée à
L'Université Claude Bernard - Lyon 1
et soutenue publiquement le 16 Décembre 1977
pour obtenir le grade de Docteur en Médecine

par

KIRIACOS Alfred

né le 1er Juin 1948 à Alep (Syrie)

UNIV.
LEIDEN
BIBL.

UNIVERSITE CLAUDE BERNARD - Lyon 1

Président de l'Université : Professeur D. GERMAIN

Premier Vice-Président : Professeur E. ELBAZ
Deuxième Vice-Président : Monsieur B. ROUSSET, Chercheur
Troisième Vice Président : Monsieur A. LOPEZ , Etudiant

- o -

Secrétaire Général de l'Université : Monsieur J. RAMBAUD

- o -

UNITES D'ENSEIGNEMENT ET DE RECHERCHE (U.E.R.)

Médecine Grange-Blanche : Directeur : Docteur SALLE (M.C.A.)
Alexis-Carrel : Directeur : Professeur MORNEX
Sud-Ouest : Directeur : Professeur NORMAND
Lyon-Nord : Directeur : Docteur NEIDHARDT (M.C.A.)

Biologie Humaine : Directeur : Professeur REVILLARD J.P.

Technique de Réadaptation : Directeur : Docteur MORGON (M.C.A.)

Sciences Pharmaceutiques : Directeur : Professeur C. BIZOLON

Sciences Odontologiques : Directeur : Professeur R. VINCENT

Institut Régional d'Education Physique et Sportive :
Président du Conseil de l'U.E.R. : Professeur R. GUILLET
Directeur : M. MILLON A.

Mathématiques : Directeur : Professeur E. COMBET

Physique : Directeur : Professeur J. DELMAU

Chimie et Biochimie : Directeur : Professeur J. HUET

Sciences de la nature : Directeur : Professeur R. GINET

Sciences Physiologiques : Directeur : Professeur WORDE J.F.

I.U. de Technologie n° 1 : Directeur : Professeur POUYET B.

I.U. de Technologie n° 2 : Directeur : M. GALLET J.

Observatoire : Directeur : M. MONNET Guy

Physique Nucléaire : Directeur : Professeur GUSAKON

Mécanique : Directeur : Mlle COMTE BELLOT G.

UNIVERSITE CLAUDE BERNARD

U.E.R. de Médecine Lyon Sud-Ouest

PROFESSEURS TITULAIRES

Mrs	AIMARD Gilbert	Neurologie
	BRUN Jacques	Clinique Pneumo-Phtisiologique
	COLOMB Daniel	Dermatologie
	GUILLEMIN Georges	Clinique Chirurgicale
	LATARJET Michel	Clinique Chirurgicale
	MAYER Marcel	Cancérologie
	NORMAND Jean	Cardiologie
	NOTTER Armand	Gynécologie - Obstétrique
	PINET Edouard	Radiologie
	PLAUCHU Marcel	Endocrinologie et Médecine Interne
	ROBERT Jacques	Chaire de Génétique Médicale
	TOLOT François	Médecine Interne - Médecine du Travail
	VACHON Alphonse	Clinique Médicale - Maladies de l'appareil digestif
	VONCENT Daniel	Chaire de Biochimie appliquée

PROFESSEURS SANS CHAIRE

Mrs	BRAILLON Georges	Anatomie
	GILLY Robert	Pédiatrie
	LAPRAS Claude	Neuro-Chirurgie
	LOUISOT Pierre	Biochimie
	MORET Robert	Biophysique
	PERRIN-FAYOLLE Max	Pneumo-Phtisiologie
	SITE Jean	Mathématiques - Statistiques Informatique
	VIALLIER-RAYNARD Jean	Bactériologie - Virologie

MAITRES DE CONFERENCES AGREGES

Mrs	ARCHIMBAUD Jean-Pierre	Urologie
	BERARD Philippe	Chirurgie générale
	BERTRAND Jean-Louis	Maladies Infectieuses
Mme	BONNET Mireille	Ophtalmologie
Mrs	BOUVIER Maurice	Rhumatologie
	CABANAC Michel	Physiologie
	CROISILLE Marc	Radiologie
	DE VILLARD Régis	Neuro-Psychiatrie
	DUBOIS Paul	Histologie
	HAGUENAUER Jean-Paul	O.R.L.
	JEANNEROD Marc	Médecine Expérimentale
	JOUVENCEAUX André	Hémobiologie
	LAIR Jacques	Stomatologie
	LEVRAT Roger	Médecine Interne
	LOMBARD-PLATET Roger	Séméiologie chirurgicale
	MICHEL Albert	Anesthésiologie
	MOLLARD Pierre	Chirurgie Infantile
	PALIARD Pierre	Séméiologie Médicale
	REBOUILLAT Jacques	Chirurgie générale
	REVILLARD Jean-Pierre	Néphrologie
	ROCHET Michel	Anatomie Pathologique
	ROMAGNY Gabriel	Pédiatrie
	TERMET Hubert	Chirurgie thoracique et Cardio-vasculaire
	TETE Roger	Médecine Interne
	THOULON Jean-Marie	Gynécologie - Obstétrique
	TOUBOUL Paul	Cardiologie
	TRILLET Marc	Neurologie

A mon Père et à ma Mère

Ils ont consenti d'énormes sacrifices pour nous permettre de mener à bien nos études. C'est grâce à leur amour et à leur confiance que nous avons pu atteindre ce but.

Qu'ils trouvent dans ce travail le témoignage de notre grande affection.

A mes Frères

Jean, Gilbert, Jacques et Bernard
Qu'ils trouvent ici un affectueux témoignage de leur ainé.

A ma Grand'-Mère

A la mémoire de mon Oncle

A tous ceux qui me sont chers.

A notre Président de Thèse

Monsieur le Professeur A. VACHON

Nous avons eu le privilège d'être son élève, et nous a fait le grand honneur de présider le jury de notre thèse.
La qualité de son enseignement, l'admiration que nous portons à l'homme et au Maître, ont fait naître en nous une passion pour la Gastro-entérologie.

Qu'il trouve ici le témoignage de notre respectueuse reconnaissance et notre profond attachement.

A nos Juges :

Monsieur le Professeur G. GUILLEMIN

La haute qualité de son enseignement et la bienveillance de son accueil nous ont séduits. Nous connaissons l'intérêt qu'il porte au problème de la polypose, et le remercions vivement de l'honneur qu'il nous fait en jugeant ce travail.

Monsieur le Professeur J.M. ROBERT

Son enseignement vivant et rigoureux reste pour nous un guide précieux ; nous sommes très heureux qu'il ait bien voulu accepter d'être notre juge et l'assurons de notre profonde reconnaissance et notre respectueuse admiration.

Monsieur le Professeur A. BEL

Au cours d'une année passée dans son service nous avons pu admirer l'étendue de ses connaissances et la précision de son jugement. Nous avons apprécié la clarté de son enseignement et sommes heureux de le compter parmi nos juges.

Monsieur le Docteur M. LEHMANN

Il a été l'inspirateur de cette étude, et nous a consacré un temps précieux pour nous guider et nous faire bénéficier de son expérience.

Nous le remercions vivement et l'assurons de notre haute estime.

Monsieur le Docteur H. PLAUCHU

Nous lui sommes reconnaissant de la précieuse collaboration qu'il nous a apportée dans l'établissement de ce travail et le remercions pour sa disponibilité, ses conseils judicieux et l'accueil bienveillant qu'il a toujours su nous réserver.

Monsieur le Docteur R. JOUD

Chef de Service de l'Hôpital de Belley

Nous avons eu la chance de participer à la vie de son service pendant un an. Il nous a toujours réservé le plus bienveillant accueil et a contribué à rendre cette année fructueuse.

Qu'il trouve ici l'expression de notre gratitude.

- PLAN -

Introduction 1

Historique 2

Un syndrome défini par GARDNER 3

La popypose recto-colique 5

L'atteinte du tissu osseux 11

Les tumeurs du tissu mou 15

Elargissement de la Triade 18

A- La polypose duodénale
B- La polypose du grêle
C- La polypose gastrique
D- L'atteinte de l'endocrinum
E- Les associations plus rares

Génétique et Pathologie 23

Nos Observations 26

Etude analytique des familles 37

Etude des polyposes digestives familiales 49

A - La polypose recto-colique familiale isolée
B - Le syndrome D'OLDFIELD
C - Le syndrome de PEUTZ-JEGHERS
D - La polypose juvénile
E - Le syndrome de

Discussion 53

A - Les formes incomplètes dans le GARDNER
B - Critères requis pour accepter le diagnostic
C - Etude comparative entre :
1/ Gardner et les autres polyposes
2/ Le syndrome de Devic et Bussy et le Gardner

Conduite thérapeutique et surveillance 61

A - Traitement :
1/ Polypose recto-colique
2/ Polypose duodénale
3/ Polypose gastrique

B - Surveillance
I/ Sujets jeunes
II/ Malades opérés
III/ Membres de familles à polypose

Conclusions 66

Bibliographie 67

INTRODUCTION

L'association d'une polypose recto-colique avec des lésions extra digestives, décrite par GARDNER, est moins exceptionnelle que ne le laisse prévoir la littérature.

Tout l'intérêt pratique de son étude est le dépistage, par les enquêtes familiales et l'examen attentif de tout sujet présentant un risque, d'une polypose recto-colique non encore dégénérée.

A l'occasion de la découverte de deux familles présentant ce syndrome et comprenant 31 membres dont 17 polyposes, nous avons entrepris une revue de la littérature et accompli ce travail pour lequel nous avons fixé trois buts :

1. Retracer le syndrome de GARDNER dans sa forme classique puis dans sa forme élargie actuelle avec les localisations extra coliques des adenomes ;
2. Etudier les rapports entre les différentes polyposes ;
3. Montrer que le syndrome de GARDNER n'est, en fait, qu'une forme incomplète d'un syndrome initialement décrit en 1912 par les Lyonnais DEVIC et BUSSY.

HISTORIQUE

En 1721, MENZEL décrivit, pour la première fois, la polypose chez un soldat mort de dysentrie.

En 1881, CRIPPS a reconnu le caractère familial de la polypose en la découvrant chez un frère et uns soeur de dix-neuf et dix-sept ans.

En 1912, DEVIC et BUSSY découvrent, à l'autopsie d'une malade, une polypose diffuse de tout l'intestin, des tumeurs cutanées, osseuses et endocriniennes.

En 1935, CABOT découvre, à l'examen d'un malade de 36 ans, des tumeurs cutanées et osseuses. L'autopsie a montré une polypose diffuse de tout l'intestin avec dégénérescence au niveau de l'ampoule de Vater.

Entre 1950-1953, GARDNER et ses collaborateurs ont établi le caractère héréditaire avec une transmission Mendelienne dominante d'une affection comprenant une polypose recto-colique, des tumeurs osseuses et des tumeurs des tissus mous.

En 1958-59, SMITH décrit l'incidence élevée des tumeurs desnoïdes chez ses malades.

En 1962, DUBARRY et ESQUIROL publient la première observation française depuis les travaux de GARDNER.

Avec les années, les observations se sont mutipliées. On signalera les travaux célèbres de GORLIN et CHAUDRY (39), JONES et CORNELL (48), THOMAS et ALUIN (91), Mc KUSICK (60) et de COLI (14).

UN SYNDROME DEFINI PAR GARDNER

C'est au printemps 1948 que l'attention de GARDNER et de ses collaborateurs a été attirée par une famille dont les membres présentaient de façon inhabituelle et avec une grande fréquence des cancers.

L'étude approfondie de cette famille a entraîné la publication, entre 1950-1953, d'une série d'articles qui ont constitué la base de ce qu'on a appelé plus tard le syndrome de GARDNER.

En 1950, GARDNER et SEPHENS (32) ont identifié 9 cas de décès par cancer du tube digestif sur un total de 16 décès chez les descendants d'un seul couple. Dans 8 cas sur 9 le cancer primitif siégeait au niveau de l'intestin ou du rectum. L'examen des 51 descendants vivants de ce couple leur a permis de mettre en évidence 6 cas de polyposes intestinales, tous colectomisés et l'analyse histologique a confirmé, dans 2 cas, un carcinome. Un troisième malade est décédé trois ans après la colectomie, dans un tableau d'obstruction du grêle secondaire à un fibrosarcome envahissant et inopérable. Les 45 autres personnes étaient indemnes.

En 1951, GARDNER et PLENK (33) ont publié un nouvel article sur cette famille où ils distinguent deux groupes de tumeurs périphériques :

- les tumeurs osseuses ;
- les tumeurs des tissus mous.

Huit sujets étaient atteints de tumeurs osseuses :

- les 6 patients qui présentaient la polypose ;
- 2 jeunes patients chez qui on notait des changements mineurs de la corticale osseuse.

En 1953, GARDNER et RICHARD (34) ont distingué trois différents types de "Proliférations Anormales" :

- les kystes épidermiques,
- les fibromes,
- les tumeurs de tissu conjonctif mal définies,

chez :

- les 6 patients qui présentaient la polypose et les tumeurs osseuses,
- l'une des deux jeunes patientes qui présentait des changements mineurs des os avait en outre des tumeurs cutanées mais était indemne de polypes.

FADER et M'KLIN et al en 1962 (28) retrouvent, dans une fratrie atteinte de syndrome de GARDNER, 4 sujets présentant des inclusions dentaires permanentes et surnuméraires à la mandibule et au maxillaire supérieur. Cette publication incita GARDNER à revoir ses propres observations et, dans un article en 1962, il confirme cette hypothèse et retrouve dans trois cas des dents surnuméraires, des dents en rétention et des odontomes folliculaires.

Ainsi a été défini un syndrome familial associant une polypose recto-colique, des tumeurs osseuses, des tumeurs cutanées et accessoirement des inclusions dentaires qu'on a appelé le syndrome de GARDNER.

La polypose recto-colique

A. DEFINITION

C'est la présence, en très grand nombre, de formations sessiles ou pédiculées, le plus souvent adénomateuses en relief sur la surface muqueuse du cadre colique et du rectum.

B. TOPOGRAPHIE

Les polypes peuvent être localisés à un segment du colon, mais ils sont le plus souvent diffus, tapissant complètement la muqueuse.

C. CARACTERES

- le caractère familial et génétique est établi ;
- les polypes peuvent apparaître aux extrémités de la vie, entre 4 et 74 ans (89) et, bien que difficile à établir, l'âge moyen au moment de leur découverte est compris entre 22 et 24 ans (8 - 89).

D. ANATOMIE - PATHOLOGIE

1. Macroscopiquement

Tumeurs arrondies mesurant pour la plupart 2 à 3 mm de diamètre, sessiles ou pédiculées, tantôt à surface lobulée de teinte rouge ou brunâtre, tantôt à surface végétante en chou-fleur. On oppose les formes majeures dans lesquelles la muqueuse saine tend à disparaître aux formes mineures faites d'éléments disséminés et peu nombreux. L'atteinte rectale est quasi constante.

2. Histologiquement

Trois grandes variétés sont décrites :

- Polype de structure adénomateuse :

C'est la variété histologique la plus fréquemment observée dans cette polypose.

Ce sont des polypes où prédominent les structures tubulaires : les tubes glandulaires sont de taille variable, ramifiés dans un plan parallèle à la musculaire muqueuse et entourés par un chorion d'abondance normale.

- Polype de structure villeuse :

Cette variété histologique est très rare dans le cadre de la polypose familiale.

Ils sont composés de formations digitiformes, dont l'axe est constitué d'un tissu conjonctivo-vasculaire lâche. Elles ont une croissance verticale, perpendiculaire au plan de la musculaire muqueuse.

- Polype de structure mixte.

3. Cytologie et grades de différenciation

POTET et SOULLARD ont proposé une classification selon le degré de différenciation des tubes glandulaires en prolifération.

- Polyadénomes bien différenciés :

Le revêtement glandulaire comporte plus de 80 % de cellules à calice. Il se distingue cependant de l'épithélium normal par une relative basophilie du cytoplasme et par une augmentation modérée du nombre des noyaux qui restent réguliers et harmonieusement disposés.

- Polyadénomes dédifférenciés :

Les glandes sont de forme très irrégulière, parfois adossées sans interposition de chorion, tapissées de cellules très atypiques, hyper chro matiques. Elles présentent de très nombreuses mitoses sur toute leur hauteur.

La dédifférenciation peut atteindre certaines glandes et on a distingué 3 catégories :

. la dédifférenciation est inférieure à 1/3 des glandes ;
. la dédifférenciation peut être évaluée de 1/3 à 2/3 de la prolifération ;
. la dédifférenciation dépasse les 2/3 de la prolifération et peut en atteindre la totalité

- Polype malin d'origine adénomateux (86) :

. le cancer in situ ou cancer au stade zéro
Stade purement cytologique du cancer.

. les carcinomes avérés :
Stade I : effondrement des basales glandulaires et envahissement du chorion muqueux ;
Stade II : envahissement de l'axe du polype et le pédicule ;
Stade III : envahissement de la totalité de la paroi.

4. Micro-adénomes (55)

Ces lésions s'observent dans la polypose adénomateuse familiale. Il s'agit de petites formations à peine surélevées sur le plan de la muqueuse. Ces formations, aisément observées à la loupe, sont impossibles à différencier macroscopiquement des nodules muqueuses parfois nommées "polypes hyperplasiques ou métaplasiques". Pourtant leur nature est fondamentalement différente, avec dans les micros-adénomes des glandes basophiles

souvent nettement dédifférenciées, qui tranchent d'emblée sur les tubes normaux adjacents et se cantonnent volontiers dans un plan superficiel. Il s'agit de lésions adénomateuses "à minima". L'examen ultra-structural confirme la nature néoplasique du micro-adénome alors que les formations métaplasiques ne semblent répondre qu'à un phénomène d'hypermaturation cellulaire. La présence de plusieurs micro-adénomes signe la polypose adénomateuse familiale.

E. CLINIQUE

La banalité et l'installation insidieuse des symptômes entraînent malheureusement une méconnaissance de la polypose et retardent alors son diagnostic. Habituellement, les troubles apparaissent par poussées successives séparées par des périodes de rémission, au cours de l'adolescence et chez l'adulte jeune.

1. Les symptômes :

S'installent en moyenne deux ans avant le premier examen médical (77) et deux sont au premier plan :

. La diarrhée : 70 % des cas.

Il s'agit de poussées de diarrhées chroniques, faites de plusieurs selles pâteuses ou liquides, parfois striées de sang, mais peut réaliser quelquefois un véritable syndrome dysentrique.

. les hémorragies : 80 % des cas.

Rectorragies ou moelones d'abondance variable, parfois occultes entraînant pâleur et anémie.

. les autres symptômes :

Suintements anaux muco-glaireux, douleurs abdominales à type de crampes.

Le reste de l'examen clinique est pratiquement négatif lorsque la maladie n'est pas très évoluée ou compliquée.

2. Diagnostic positif :

. Toucher rectal :

La muqueuse est irrégulière, parsemée d'élevures multiples de consistances molles, de tailles inégales. Parfois une zone apparaît infiltrée et témoigne d'une dégénérescence ; le doightier peut revenir tâché de sang.

. Recto sigmoïdoscopie et biopsies :

Doit constituer le premier pas du diagnostic. Il permet la vision directe, l'appréciation du nombre, tailles et aspects de ces polypes qui sont constamment présents au niveau du rectum et doit être complété par plusieurs biopsies.

. Lavement baryté en double contraste :

Ce mode d'exploration est une acquisition récente dans le cadre de la radiologie et constitue un progrès très important. Il nous permet de confirmer l'extension à tout le colon, en particulier au colon droit où la technique ordinaire était souvent en défaut. Cette technique - bien que délicate et longue - connaîtra de plus en plus un développement important aux dépends de la technique traditionnelle dont l'insuffisance est assez fréquente.

. La coloscopie :

Grâce au fibroscope souple, elle permet l'exploration de la plus grande partie du colon.

Cet examen, d'importance capitale, permet le dépistage et l'évaluation précise des polyposes qui ont pu, dans certains cas, échapper à un examen radiologique fait avec le plus grand soin et par des opérateurs avertis. D'autre part il permet de multiplier les niveaux de biopsies, d'assurer le diagnostic histologique, et de dépister dans certains cas des cancers in situ (7).

3. Diagnostic différentiel :

- Les autres polyposes familiales ;
- les polypes inflammatoires du crohn et de la rectocolique ulcérohémoragique ;
- la polypose disséminée ou pauci segmentaire de l'amibiase et des bilharzioses intestinales ;
- certaines hémopathies (lymphose et plus rarement Hodgkin) peuvent donner des lésions nodulaires qui se présentent sous un aspect polydoïde ;
- fausses images radiologiques : pneumatose kystique du recto-colon.

4. Evolutions et complications :

. Abandonnée à son évolution naturelle, la polypose recto-colique entraîne la mort par dégénérescence maligne dans un délai de 10-15 ans dans à peu près 100 % des cas. L'odéno-carcinome dans le cadre du GARDNER a été observé dans certains cas avant l'âge de 20 ans. Ceci nous conduit à ne pas sous-estimer le risque de cancérisation, même chez les jeunes personnes.

. Plus rarement, la survenue d'une occlusion aiguë précipite l'échéance finale.

L'ATTEINTE DU TISSU OSSEUX

Le volet osseux du syndrome de GARDNER peut revêtir la morphologie de l'ostéome tumoral, ou de l'hyperostose, exostose, énostose (75).

1. L'Ostéome constitué

Définition :

L'ostéome bénin est une formation d'os compact dû à une prolifération osseuse très dense adhérant au périoste, ne modifiant ni la corticale, ni le périoste en regard, la tumeur paraissant juxtaposée à l'élément osseux.

Caractères :

De forme arrondie ou ovalaire, unique ou multiple (14 - 90), de taille variable, pouvant correspondre à de véritables masses protubérantes (48 - 12).

Ces tumeurs osseuses apparaîssent tôt dans l'enfance (12, 14, 35, 48, 90). GARDNER (35) a rapporté un cas d'ostéome de l'os occipital chez un enfant de 7 mois.

L'ostéome atteint habituellement sa taille maximale au bout de quelques années et ne se modifie ultérieurement que très légèrement (14 - 90). Jusqu'à cette date, aucune dégénérescence maligne n'a été confirmée (14).

Ces ostéomes ont une prédilection pour les os de membranes, en particulier le crâne (maxillaire supérieur, l'os frontal, l'éthimoïde, le temporal) et les branches du maxillaire inférieur.

WEARY et al (98) ont montré que 50 % des patients présentant ce syndrome ont un ostéome, dont :

- 48,2 % au niveau du crâne et des sinus,
- 20 % au niveau de la mâchoire inférieure.

CHANG et al (12) ont étudié 33 membres de 2 familles présentant un syndrome de GARDNER et dont l'âge s'étale entre 4 et 48 ans. Dans 15 cas ils ont noté des lésions osseuses de topographies variables :

- crâne	:	7 cas
- mâchoire inférieure	:	11 cas
- os longs	:	16 cas
- os courts	:	9 cas
- os plats	:	7 cas
- os cuboïdes	:	2 cas
- dents	:	8 cas

Anatomie - Pathologie :

On décrit 4 stades évolutifs d'ostéomes (41) :

a) fibrome ostéoïde :

Le moins différencié, formé de tissu conjonctif riche en cellules, avec métaplasies ostéoïdes et centre calcifié.

b) le stade de maturité modérée :

Avec des spicules osseux et une organisation moindre du tissu conjonctif au point de vue cellulaire et vasculaire.

c) stade de maturité confirmée :

Formé de tissu conjonctif acellulaire et avasculaire avec une abondante substance collagène. Les fragments osseux ont une disposition fonctionnelle.

d) type ebernéen :

Constitué en partie d'os compact et en partie d'os semblable au type mature.

2. Caractères radiologiques des lésions osseuses

A. Au niveau du crâne : 2 types d'anomalies :

1. L'ostéome se développe à partir de la table externe (40 - 24) et apparaît alors comme une masse protubérante ;

2. L'ostéome peut provoquer par extension soit à un sinus de la face, soit aux fosses nasales et à la bouche des troubles de compressions (4, 41, 52).

B. Au niveau de la mâchoire inférieure : 2 types d'anomalies :

1. Soit un ostéome polylobé, dense protubérance se développant à partir de la table externe de l'angle mandibulaire. C'est une localisation caractéristique du GARDNER (12) ;

2. Soit se développant initialement à l'intérieur de l'os et montrant des surfaces irrégulières faites d'os eburné et s'accompagnant alors d'anomalies dentaires.

Dans les meilleurs des cas cette localisation maxillaire n'entraîne qu'un dommage esthétique qui peut justifier une résection mandibulaire au prix d'une chirurgie difficile (52 - 90).

C. Os longs :

Les lésions sont limitées à la diaphyse du fémur, tibia, péroné, radius, cubitus (5, 48, 82).

1. L'épaississement localisé de la corticale est le plus fréquent et le fémur et le tibia le plus souvent atteints (12) ;

2. L'épaississement en plage de la corticale touche en particulier la partie proximale du radius et du cubitus ;

3. L'exostose est moins fréquente.

D. Os courts, plats et cuboïdes :

L'épaississement de la corticale et l'exostose peuvent toucher côtes, bassin et carpes, mais ces lésions sont plus rares.

E. La scoliose a été rapportée comme élément de syndrome (9 - 60).

3. Les anomalites dentaires

La plupart des malades présentant un syndrome de GARDNER ont peu de dents normales. L'hypercementose, les dents surnuméraires ou rudimentaires, les dents barrées, les caries ont été observées (12, 21, 45, 26).

La nécessité de fausses dents est connue dès le jeune âge (1, 35) et certains éprouvent des douleurs empêchant de supporter les appareils dentaires (41).

L'association d'un ostéome avec les atteintes dentaires doit faire rechercher la polypose du colon.

Les tumeurs du tissu mou

Comme les tumeurs osseuses, elles apparaissent tôt dans l'enfance et précèdent habituellement la polypose (48, 56, 99).

1. Les kystes épidermiques et kystes sébacés

Les plus fréquentes des tumeurs cutanées (5, 33, 82) se retrouvent surtout au niveau de la face, du cuir chevelu et des membres (1, 31, 48, 96).

Leurs tailles et nombres peuvent augmenter avec l'âge et atteindre le nombre de 40 à 50 chez le même sujet.

Un cas de kyste épidermique du testicule a été rapporté dans le cadre de ce syndrome (45).

Nous signalons enfin que le Trichoépithélioma décrit chez le malade de GARDNER (35) correspond à une variété d'adénome sébacé symétrique de la face.

2. Les lipomes

Sont superficiels et leur localisation est analogue aux kystes épidermiques (31, 52).

3. Les lésomyomes

Siègent essentiellement dans la cavité abdominale, le long du tube digestif et dans l'espace rétro péritonéal.

4. La prolifération anormale du tissu conjonctif donne naissance à trois variétés de tumeurs :

a. les fibromes sous cutanés, de structure bénigne, bien encapsulé et énucléable.

b. les fibrosarcomes, de structure maligne, sont exceptionnels (31).

c. les fibromes envahissants ou tumeurs desmoïdes.

Histologiquement bénins, ils ont comme caractéristique de récidiver in situ si leurs exérèses ont été incomplètes, mais ne donnent pas de métastases à distance (43).
La plupart de ces tumeurs surviennent sur les cicatrices d'incision abdominale chez les malades opérés d'une polypose (1, 42, 99), mais certains apparaissent denovo même sur des sites extra abdominaux (23, 42, 71, 81). Les fibromes abdominaux post opératoires et le fibromatose mésentérique après colectomie (3, 80, 81, 94) peuvent être à l'origine de troubles de compression (9) et d'obstruction interstituels (1, 81), responsable de cachexie et dominant alors l'évolution de la maladie (94). L'apparition de ces tumeurs peut faire craindre à tort des métastases péritonéales; la biopsie peut rétablir le diagnostic de bénignité (3), mais malheureusement la chirurgie est souvent impuissante devant ces formes.

OLIVIER (65) a pratiqué une transplantation du jejuno-iléon et des colons droits et transverse pour tumeurs desmoïdes multiples et volumineuses du misentère, laminant tout le grêle et provoquant une occlusion complète. Ce malade a survécu 26 jours et succomba à un phénomène de rejet.

Il a été signalé enfin un cas de fibromatose durale dans les suites d'une intervention neurochirurgicale chez un malade

présentant ce syndrome (20).

SMITH (83, 84) a estimé l'incidence des tumeurs desmoïdes dans la population à 0,03 % alors que chez les malades présentant une polypose familiale, elle monte à 4 % et dans le syndrome de GARDNER entre 1 et 35 %.

Tableau n° 1

Revue de 13 cas de carcinomes ampullaires et/ou périampullaires dans le syndrome de GARDNER

Auteurs		Année	Nbre	Siège du cancer
CABOT	(9)	1935	1	Ampullaire
Mac DONALD	(58)	1967	2	Ampullaire Pancréatique
MUIR	(64)	1967	1	3e Dd et Périampullaire
DUNCAN	(26)	1968	1	Dd
COLI	(14)	1970	1	3ème Dd
PARK'S	(67)	1970	1	Ampullaire
STALPORT	(88)	1971	1	Ampullaire
MELMED	(62)	1972	1	Ampulaire et 3e Dd
SCHNUR	(77)	1973	2	Ampullaire + Vater + pancr. 2e + 3e Dd + Pancréas
WATNE	(96)	1975	1	Ampullaire
SUZANNE	(87)	1975	1	Péri ampullaire + Ampullaire

Elargissement de la triade

Progressivement, avec la multiplication des publications, des associations très diverses ont été décrites :

A. LA POLYPOSE DUODENALE

La revue de la littérature a permis de suggérer que dans ce syndrome la principale localisation extra colique des adénomes est le duodenum qui est atteint dans 10 - 12 % des cas (39, 56, 71, 80, 99) et qu'il existe une prédisposition à la dégénérescence de ces polypes. Dans le cadre du GARDNER, 13 cas de carcinomes duodénaux et de la région ampullaire et/ou périampullaire ont été décrits.* La rareté du cancer primitif du duodenum dont l'incidence dans l'ensemble de la population a été évaluée à 0,047 % par Howard en 1943 (46), pose le problème de la prédilection des 2e et 3e parties du duodenum à développer le carcinome dans le syndrome de Gardner (62).

Chez l'un de nos malades (L IV 2), on a observé une image lacunaire du deuxième duodenum à la radiologie

B. LA POLYPOSE DU GRELE

La polypose du grêle est rarement signalée en association avec le syndrome de GARDNER car très peu recherchée par la radiologie ; elle reste le plus souvent une découverte opératoire (59, 14, 26) ou d'autopsie (9, 20).

DUNCAN (26) la retrouve dans 12 % des cas.

* Voir tableau n° 1

En 1977, OHSATO et al (66) pratiquent une fibroscopie per operatoir de l'intestin grêle à 7 malades présentant une polypose recto colique ou un syndrome de GARDNER et constatent, dans 6 cas sur 7, des polypes de l'intestin grêle dont :

- 4 au niveau du jejunum proximal,
- 4 au niveau de l'ileon terminal et l'examen histologique a montré que dans 3 fois sur 4 les polypes de l'iléon correspondaient en fait à une hyperplasie lymphoïde, et dans 1 cas à un adénome.

Si les adénomes peuvent se retrouver au niveau du grêle (59, 20), c'est l'hyperplasie lymphoïde de l'iléon terminal qui a été le plus souvent retenue par les auteurs (22, 91, 95), et BORDE (6) a rapporté le premier cas chez un garçon de 14 ans.

L'aspect macroscopique est semblable à celui des adénomes ; seul l'examen anatomopathologique peut trancher entre les deux formes.

3 de nos malades présentaient cet aspect (IV 5, IV 7, IV 2) dont 1 confirmé histologiquement (IV 2).

Dans le syndrome de GARDNER et la polypose recto-colique familiale, le potentiel malin de l'intestin grêle est très minime et nettement moindre que le recto colon et le duodenum (9, 14, 56, 62, 76, 77) mais persiste néanmoins le risque de dégénérescence (26, 74).

C. LA POLYPOSE GASTRIQUE

En 1969, se basant sur l'expérience de St MARK'S Hospital MORSON (63) affirmait que l'association d'une polypose gastrique et rectocolique n'existait pas.

Quelques cas isolés ont été rapportés (9, 59, 67), mais il est vraisemblable que cette association est plus fréquente qu'il n'est signalé dans la littérature. En effet, CAPPRON et coll. en 1975 (10) ont étudié 6 cas de syndromes de GARDNER répartis dans 4 familles différentes et à qui ils ont pratiqué des examens radio-endoscopique du tractus digestif supérieur qui ont permis de mettre en évidence dans 4 cas une polypose gastrique.

OHSATO (66) signale cette association dans 4 cas sur un total de 7 patients.

Il semble donc bien que si on retrouve de plus en plus, dans les publications récentes rapportées, une telle association, ceci est dû à l'étude systématique par des examens radiologiques et endoscopiques.

On remarquera que l'une de nos malades (Fam. L III 1) avait une polypose gastrique non observée par le transit oeso-gastrique et objectivé seulement par la gastroscopie.

Les polypes gastriques ont-ils un aussi mauvais pronostic que les polypes recto-coliques ?

Il existe une apparente rareté du cancer gastrique au cours du syndrome de GARDNER.

UTSUNOMIYA (93) signale que les polypes gastriques semblent correspondre à des adénomes vrais mais sans caractères histologiques de malignité.

OHSATO (66) montre qu'il s'agit, à l'histologie :

- d'adénomes au niveau de l'antre.
- d'hamarthomes au niveau du corps gastrique

indifférenciables radiologiquement ou endoscopiquement et il n'a pas retenu de lésion maligne.

CAPRON (10) analyse le seul polype gastrique prélevé et ne lui retrouve ni le caractère d'adénome ni de lésion pré-cancéreuse.

MOERTEL, signalé par UTSUNOMIYA, retrouve un cas de cancer gastrique chez 178 patients ayant subit une colectomie pour polypose rectocolique et RUBAY (75) rapporte un autre cas de dégénérescence gastrique dans une famille de GARDNER.

D. L'ATTEINTE DE L'ENDOCRINUM

- DEVIC et BUSSY (20) ont découvert à l'autopsie de leur malade un adénome cortico-surrénalien et un goître.

- Mc DONALD (56) retrouve à l'autopsie d'un malade présentant le syndrome un adénome surrénalien gauche.

- GADRAT et RIBET (31) rapportent un cas d'acromégalie en association avec un syndrome de GARDNER.

- GOSSEREZ (41) note à la vérification de l'un de ses malades présentant un GARDNER, et décédé dans les suites opératoires d'une intervention pour cancer du rectum, un adénome cortico surrénalien droit, une hyperplasie surrénaliene gauche et une hyperplasie thyroïdienne.

L'existence d'un éventuel rapport polypose-endocrinopathie a été évoquée par DUBARRY (25) à propos d'un cas d'eunuchoïdisme chez un sujet de 24 ans rectocolectomisé à 12 ans pour polypose recto colique familiale.

E. DES ASSOCIATIONS PLUS RARES ONT ETE DECRITES :

- des tumeurs fibreuses de la parotide (31) et du pancréas (80) ;
- fibromatose plantaire (71) ;
- neurofibromes (5) ;

- noevi pigmentaire (1, 96, 79) ;
- des tumeurs baso cellulaires chez 2 frères présentant ce syndrome ;
- hippoeratisme digitale (68) ;
- douleurs abdominales aiguës en rapport avec une nécrose de tumeurs desmoïdes constatées à la laparotomie (29) ;
- épithéliome calcifié de malherbe (notre observation famille L.).

Génétique & Pathogénie

I. GENETIQUE

A. Maladie héréditaire dont la transmission est de mode dominant par un GENE AUTOSOMIQUE PLEÏOTROPE, mais de pénétrance incomplète et d'expressivité variable (48, 96).

. La fréquence du gène est de 1/14,025 et approximativement 50 % des descendants du sujet malade sont atteints par l'affection ;

. c'est un gène pléïotrope, car un seul gène est responsable des différentes lésions ;

. le caractère dominant est indiscutable ; il n'existe aucune prédominance liée au sexe ;

. il semble que la pénétrance soit élevée, de l'ordre de 80-90 % car le phénomène de la génération sautée est rare.

B. Certains auteurs ont prétendu que les différents caractères du GARDNER pourraient être dûs à des gènes non allèles, étroitement liés sur un même chromosome.

Cette deuxième hypothèse est difficilement acceptable car, jusqu'à cette date, il n'a pas été rapporté suffisamment de publications où des caractères séparés du désordre sont transmis de façon exclusive et régulière et sur plusieurs générations, dans une même famille. En faveur de l'unité génétique, ce sont les différentes formes cliniques dans une même famille.

II. PATHOGENIE

En 1912, DEVIC et BUSSY concluaient leur observation en ces termes :

"Cette abondance de tumeurs bénignes (il en existait des milliers sur l'intestin), et surtout cette diversité des tissus frappés par le processus adénomateux, muqueuse intestinale, os, graisse, tissu conjonctif, corps thyroïde, capsule surrénale, est vraiment digne de remarque.

En présence d'une abondance et d'une diversité néoplasique telle que celle présentée par notre malade, on ne peut s'empêcher de généraliser, d'objectiver un tel phénomène en le rattachant à une loi, et de parler de diathèse adénomateuse".

Or il est établi actuellement que ce syndrome résulte en fait d'une dysembryoplasie secondaire à une mutation pathogène et responsable des malformations tissulaires.

Sous le terme d'histodysplasies, notre maître J.M. ROBERT a tenté, en 1968, de rassembler un certain nombre d'affections du génotype qui ne sont ni des malformations proprement dites ni des maladies moléculaires avérées mais des anomalies de l'architecture des tissus et des cellules elles-mêmes ; et que TROUILLAS (92) a défini comme des : "malformations cytologiques et architectoniques de certains tissus ou groupes de tissus, doublées souvent d'anomalies fonctionnelles, créant ou entretenant les malformations".

L'étude de la différenciation embryologique de ces feuillets va nous permettre de mieux comprendre cette affection. En effet :

a. l'ectoblaste donne naissance :

- aux systèmes nerveux et organes des sens ;
- à l'épiderme et aux phanères.

b. l'entoblaste donne naissance :

- à la paroi épithéliale du tube digestif, de l'appareil respiratoire et de l'appareil urinaire, du foie et du pancréas.

c. le mésoblaste donne naissance :

- aux muscles, os, conjonctifs ;
- à des formations sanguines.

Le syndrome de GARDNER correspond donc à l'atteinte des trois feuillets embryonnaires primitifs ; il s'agit d'une "geno neurecto endomesodermose".

Nos observations

FAMILLE L

Observation n° 1

Madame BEN ALP (III 8), 42 ans.

- proposante.

Malade adressée par le Docteur LEHMANN (Service du Pr VACHON) dans le Service du Professeur GUILLEMIN en juillet 1973 pour une aggravation de l'état général en rapport avec une polypose connue depuis 10 ans.

Antécédents personnels :

- polypose intestinale connue depuis 10 ans ;
- fulguration de polypes par voie rectale il y a 9 ans à Roanne.

Antécédents familiaux et collatéraux :

- mère décédée à 42 ans d'un néoplasme intestinal ;
- 3 soeurs décédées à 38, 37 et 46 ans de dégénérescence de polypes intestinaux.

Histoire clinique :

Survenue il y a 10 ans de rectorragie à l'occasion d'un épisode diarrhique. La rectoscopie objective alors des polypes. Devant le refus de la malade de tout geste chirurgical, le médecin traitant se limite à une surveillance tous les 6 mois et à la fulguration des polypes par voie rectale pendant 2 ans.

Depuis 7 ans, aucun bilan n'a été pratiqué et l'aggravation de l'état général remonte à un an où l'on constate une diarrhée rebelle avec rectorragie et perte de 8 kg en un an.

Examen physique : normal

on met en évidence sur le plan cutanéo-muqueux deux kystes sébacés de la face postérieure de la cuisse gauche.

Lavement baryté : polypose diffuse du colon avec deux lésions manifestement dégénérées au niveau du colon gauche.

Intervention : Pr GUILLEMIN, le 13 juillet 1973.
Colectomie totale avec iléostomie droite.

Pièce : polypose recto colique totale avec des polypes de toutes dimensions et toutes tailles sessiles pédiculés, et de deux néoplasmes au niveau du colon gauche et de la jonction recto-sigmoïdienne.

Histologie : Adéno carsinome colique bien différencié.
Les suites opératoires ont été très longues en raison d'un retard de cicatrisation de l'incision périnéale.

Actuellement, au bout de quatre ans d'évolution, la malade se trouve dans un état de cachexie néoplasique.

Observation n° 2

M. ART M. (IV 2)
- neveu de (III 8)
- âge : 28 ans.

Malade adressé par le Docteur LEHMANN le 28 septembre 1976 dans le Service du Professeur GUILLEMIN à la suite de la découverte, dans le cadre d'une enquête familiale en raison des antécédents familiaux, des signes cliniques assez évocateurs de polypose et confirmés secondairement par la radiologie.

- Ce malade présente des épisodes de rectorragies deux/ trois fois par an depuis plusieurs années ;
- pas de diarrhée, pas de syndrome dysentériforme ;
- il existe un petit kyste sébacé à l'angle externe de l'oeil droit et une tuméfaction occipitale.

Rectoscopie : nombreux polypes.

Lavement baryté : polyposes recto sigmoïdiennes et du colon gauche.

Intervention : 30 novembre 1976, Service du Pr GUILLEMIN.

. Colectomie totale avec conservation du rectum
. la résection comporte 5 cm de l'iléon terminal et porte sur la jonction recto-sigmoïdienne à 3 travers de doigts au-dessus du Douglas ;
. on pratique un nettoyage recto sigmoïdien au bistouri électrique ;
. anastomose iléo-rectale.

Pièce opératoire : Polypose disséminée allant croissante du coecum au sigmoïde tant en nombre qu'en dimension des polypes : de la tête d'épingle en fer au petit pois fin, la moyenne est très nettement sessile.

Histologie :

. prélèvement du grêle : hyperplasie lymphoïde en nappes sans caractère extensif ;
. prélèvement du colon : polyadénome villeuse dédifférenciée mais pas d'image histologique suspecte ;
. kystes sébacés de la paupière : kyste épidermique.

Suites simples; le malade est revu régulièrement pour rectoscopie et fulgurations des polypes.

Le 23 septembre 1977 :

. radios de tout le squelette : image d'ostéome du tiers supérieur du fémur gauche ; dents en mauvais état.

. transit gastro duodenal :
image lacunaire en battant de cloche du deuxième duedenum ; cette image n'a pu être contrôlée par une endoscopie en raison du refus actuel du malade.

Observation n° 3

BEN FRAN (IV 4)
Fille de (III 8)
- âge : 20 ans.

Malade adressée le 2 novembre 1976 dans le Service du Professeur GUILLEMIN par le Docteur LEMMANN à la suite de la découverte d'une polypose recto-colique diffuse lors d'unexamen systématique chez un sujet à haut risque en raison des antécédents familiaux.

Examen physique négatif : on retient cependant deux kystes sébacés, l'un au niveau du mollet gauche et le second de la cuisse droite.

Rectoscopie : il a été vu un polype à 9 cm et un deuxième à 12 ou 13 cm.

Lavement baryté : polypose diffuse du colon.

Intervention : Docteur P. BERARD le 8 novembre 1976. Colectomie totale ; la coupe en amont porte à 3 travers de doigts de la valvule iléo-coecale en aval sur le recto sigmoïde. Nettoyage recto sigmoïdien au bistouri puis anastomose iléo rectale latéro-terminale.
On pratique d'autre part l'exérèse des nodules sous cutanées de la cuisse droite et de la jambe gauche.

Pièce opératoire : la colectomie totale emporte 3 travers de doigt de l'iléon ; il existe de petits polypes sur la valvule

de Bauhin du côté du grêle, puis une multitude de polypes muqueux sur tout le cadre colique de la taille d'une tête d'épingle en verre et un noyau de cerise.

Histologie :

- polypose diffuse sans signe de transformation maligne ;
- associée à un kyste sébacé de la cuisse et à un épithélioma calcifié de Malherbe.

Suites opératoires simples ; la malade est revue régulièrement pour fulguration des polypes du rectum, d'apparition récente.

Le 22 septembre 1977 :

- radio de tout le squelette qui ne montre pas de lésion ;
- transit gastro-duodenal qui ne montre pas de formation de type polypoïde.
- radio des maxillaires : caries dentaires.

Observation n° 4

BEN Jacq (IV 5)

- fille de (III 8)
- âge : 19 ans.

Adressée le 2 septembre 1976 par le Docteur LEMMANN au Professeur GUILLEMIN pour une polypose recto-colique.

Antécédents familiaux :

- la mère présente une polypose recto-colique dégénérée ;
- 3 tantes décédées dans les suites de néoplasme intestinal.

- Pas de signe clinique en rapport direct avec la polypose ;
- kyste sous cutané de la face antérieure de la cuisse droite.

Intervention : le 8 novembre 1976 dans le Service du Professeur GUILLEMIN :

- colectomie totale avec conservation et surveillance et traitement ultérieur du rectum ;
- anastomie iléo-rectale ;
- ablation du kyste sous-cutané.

Pièce opératoire : polypose diffuse non confluente de l'ensemble du cadre colique (de taille moyenne : petits pois , 50 % sessiles, 50 % pédiculés). Nette prédominance dans la partie basse du sigmoïde. D'autre part, l'iléon est porteur d'un semis de type de grains de semoule.

Histologie :

. polypose diffuse familiale ne présentant pas d'éléments adénomateux suspect de malignité ;

. kystes sébacés : il s'agit d'un épithélioma calcifié de Malherbe. Lésion parfaitement limitée enchassée dans l'hypoderme et ne présente aucun caractère histologique suspect.

23 septembre 1977 :

- radio des maxillaires : plombages multiples des dents ;
- radio du squelette : ne montre pas de lésion ;
- radio gastro-duodénale normale.

Observation n° 5

VAL Chri (IV 7)

- nièce de (III 8)
- âge : 25 ans.

Malade confiée au Professeur GUILLEMIN le 28 septembre 1976 par le Docteur LEMMANN pour une colectomie prophylactique chez une petiente présentant une polypose diffuse familiale découverte

dans le cadre d'un bilan systématique et complètement asymptomatique.

- Examen physique : molluscum du cuir chevelu.
- Rectoscopie : polypes clairsemés dans l'ampoule rectale.
- Lavement baryté : polypose diffuse.

Intervention : Service du Pr GUILLEMIN, le 1er décembre 1976.

- colectomie totale qui emporte 5 cm de l'iléon et s'arrête à la partie supérieure du recto-sigmoïde, conservant 5 cm au-dessus du douglas ;
- nettoyage recto sigmoïdien au bistouri électrique ;
- anastomose iléo-rectale latéro-terminale.

- On pratique d'autre part une cholécystectomie pour lithiase vésiculaire de découverte opératoire.

Pièce opératoire :

- micro polypose en traînée de poudre depuis le coecum jusqu'à la limite de l'exérèse.
  Aucun élément suspect.
- vésicule à paroi saine, comportant 20 calculs.

Histologie :

- molluscum du cuir chevelu : neuro-noevus dermique ;
- polypose colique familiale comportant de multiples foyers d'hyperplasie et des adénomes, soit moyennement, soit totalement dédifférenciés.

23 Septembre 1977 :

- radio des maxillaires : dents en mauvais état. Plombages multiples ;
- radio du squelette : ne montre pas de lésions ;
- radio gastro duodénale : normale.

FAMILLE N

M. NIC FRanç (II 1)

- proposant
- âge : 32 ans.

Hospitalisé dans le Service du Professeur GUILLEMIN le 17 février 1975 pour une polypose recto-colique diffuse.

Antécédents familiaux et collatéraux :

- mère décédée de cause inconnue mais a présenté des tumeurs sous-cutanées et une fibromatose ;
- une soeur soignée pour une polypose et des tumeurs périphériques.

Antécédents personnels :

- découverte d'un ulcère duodenal il y a un an ;
- tumeur recto-olécranienne gauche.

Histoire clinique : il y a 7 ans, apparition de douleurs abdominales et de rectorragies négligées par le malade. Devant l'aggravation de l'état général, le malade consulte son médecin qui pratique un lavement baryté qui confirme le diagnostic de polypose recto-colique diffuse : confirmée par la rectoscopie.

Intervention le 25 février 1975, Pr GUILLEMIN-Dr CASTEUX.

- colectomie totale réalisée sans incidents, qui emporte environ 10 cm de grêle ;
- anastomose iléo-recto-sigmoïdienne après coagulation des polypes ;
- exérèse d'une tumeur sous cutanée retro-olécranienne.

Histologie :

1. pièce de colectomie totale : les polypes sont particulièrement nombreux : dans les 12 cm colique où l'on rencontre environ une trentaine.

à la coupe : polyadénome pur ou partiellement villeux.

2. prélèvement réalisé au niveau du grêle montre des signes inflammatoires qui se caractérisent par des ilôts lymphoïdes souvent hyperplasiques.

3. kyste sébacé.

Les suites opératoires immédiates sont bonnes et le malade est suivi régulièrement pour fulguration des polypes rectaux.

Madame MEU née NIC Félicie (II 2)
- soeur de M. Nivol Franç (II 1)
- âge : 31 ans.

Malade adressée dans le Service du Professeur GUILLEMIN le 7 avril 1975 par le Professeur ROBERT pour une colectomie prophylactique chez une malade présentant un syndrome de GARDNER.

Antécédents familiaux et collatéraux :
- Mère décédée de cancer de localisation imprécisée, mais chez laquelle on avait noté des tumeurs sous cutanées et une fibromatose ;
- 1 frère opéré dans le Service en février 1975 d'une polypose recto-colique.

Antécédents personnels :
- à l'âge de 7 ans, tuméfactions sous cutanées
- à l'âge de 10 ans : biopsie au niveau de l'épine iliaque supérieure qui a permis de conclure à un fibrome adulte sans caractère évolutif et sans malignité.

Histoire clinique :

La malade a été examinée à la suite de la découverte d'une polypose chez son frère et dans le cadre d'une enquête familiale systématique.

Examen : multitudes de tumeurs sous-cutanées, au niveau du cuir chevelu, entre le 7e et le 9e espace intercostal, au-dessus de l'E.I.A.S.

Lavement baryté : polypose recto-colique diffuse.

Radio du crâne : ostéome du sinus frontal.

Intervention : le 15 avril 1975

Professeur GUILLEMIN.

Colectomie totale avec section sur le grêle qui porte à 8 cm de la valvule de Bauhin et à 4 cm au-dessus de la jonction recto sigmoïdienne. Anastomose iléo recto sigmoïdienne.

Pièce opératoire : polypose diffuse faite d'éléments de petite taille, quelques surélévations qui se répartissent diffusément sur la surface du colon.

Histologie :

- polyadénomatose moyennement différenciée
- tumeur fibreuse du grand épiplon : il s'agit d'une fibromatose en foyers disséminés, sans signe d'envahissement néoplasique.

Suites opératoires simples : la malade est revue régulièrement pour fulguration des polypes rectaux.

Monsieur NIC Romain (II 3)
- frère de François (II 1) et Félicie (II 2)
- âge : 30 ans.

Malade convoqué par le Docteur PLANCHU (Service du Pr ROBERT), le 11 mars 1975, dans le cadre de l'enquête familiale.

Examen :
Tumeurs sous cutanées du cuir chevelu avec, à l'interrogatoire, notion de rectorragies remontant au service militaire.
Le diagnostic de syndrome de GARDNER a été affirmé cliniquement et le lavement baryté n'a fait que confirmer la présence de polypose.

Le malade a toujours refusé la colectomie prophylactique.

Etude analytique des familles

Nos observations portent sur deux familles entre lesquelles il n'existe aucun lien de parenté :

- première famille : Famille L
- deuxième famille : Famille N

A. Dans la famille L, il y a 3 branches descendantes directes du couple LAF...

1. Les DIAL... : nos observations concernent les descendants et ascendants de cette branche. De plus, à partir de l'enquête familiale réalisée à l'Hôtel-Dieu, nous avons eu connaissance de l'observation d'une cousine, Renée DON... (III 2) opérée d'une polypose au centre Léon Bérard.

2. Les DON... : avaient déjà fait l'objet d'une thèse : "Polypose recto colique familiale associée à une ostéo onychodysplasie héréditaire" (45). Ces deux affections étant très rarement associées, c'est la lecture d'antécédents mentionnés dans l'observation de Renée DON...(III 2) qui a permis de faire fortuitement le lien entre les deux branches.

3. Les PAV... : les renseignements que nous possédons sur cette branche sont insuffisants.

B. Dans la famille N, il s'agit de 3 observations de frères et soeurs descendant d'un seul couple.

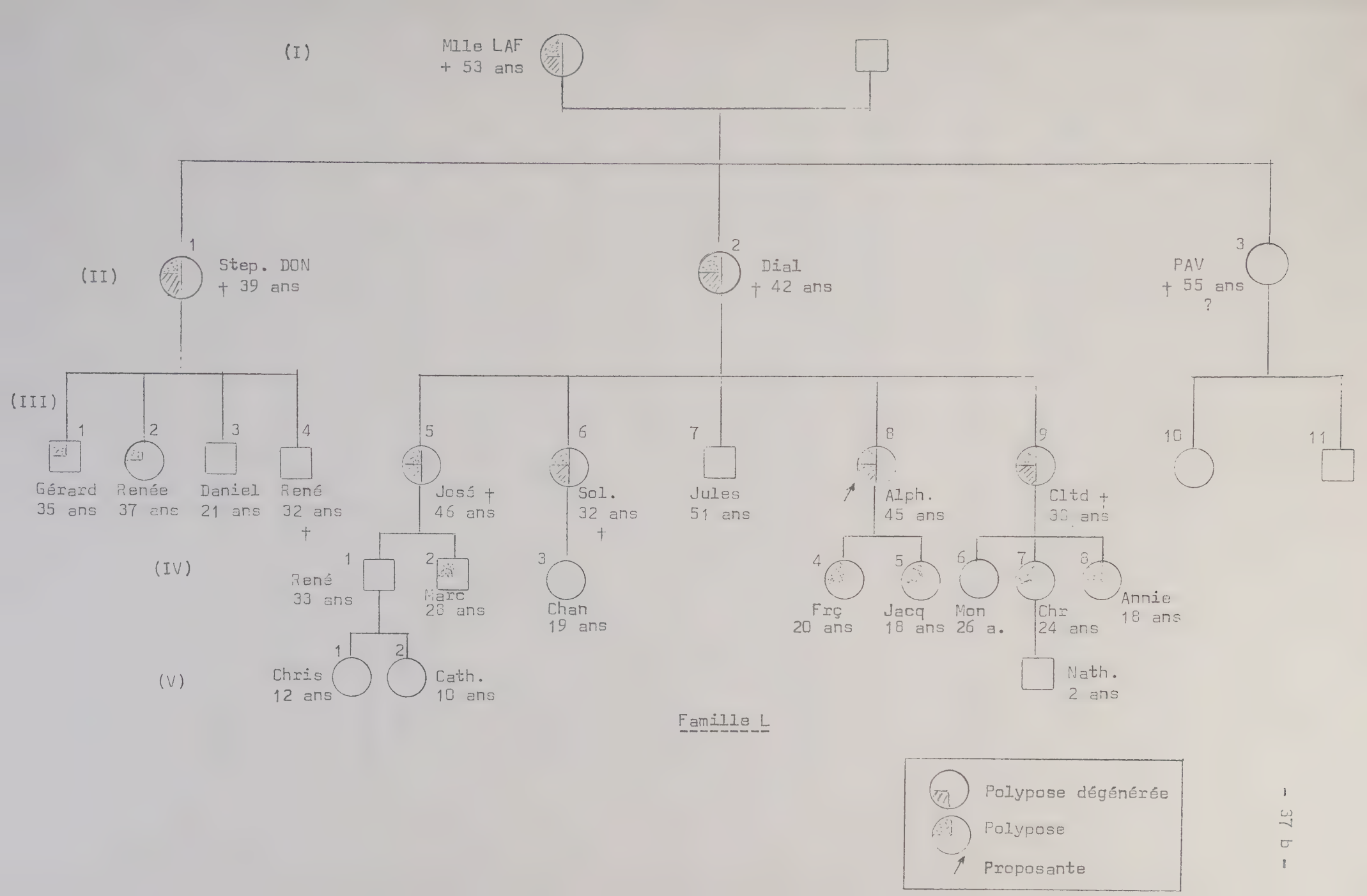
(I)
Mlle LAF
+ 53 ans
(II)
1
Step. DON
† 39 ans
2
Dial
† 42 ans
3
PAV
† 55 ans
?
(III)
1
Gérard
35 ans
2
Renée
37 ans
3
Daniel
21 ans
4
René
32 ans
†
5
José †
46 ans
6
Sol.
32 ans
†
7
Jules
51 ans
8
Alph.
45 ans
9
Cltd †
30 ans
10
11
(IV)
1
René
33 ans
2
Marc
28 ans
3
Chan
19 ans
4
Frç
20 ans
5
Jacq
18 ans
6
Mon
26 a.
7
Chr
24 ans
8
Annie
18 ans
(V)
1
Chris
12 ans
2
Cath.
10 ans
Nath.
2 ans
Polypose dégénérée
Polypose
Proposante

Famille L

A. FAMILLE L

Cette famille offre un exemple de la transmission héréditaire de la polypose.

LAE.I : décédée à 53 ans dans les suites d'une laparotomie. constatation d'un néoplasme intestinal.

DON.II 1: polypose qui, faute de soins appropriés, a dégénérée : décès à 39 ans.

DIA.II 2: laparotomie, constatation d'un néoplasme intestinal : décès à 42 ans.

PAV.II 3: décès à 55 ans ; nous n'avons pu obtenir de renseignements quant à la cause directe de la mort.

- Branche DON...

. Ger.. III 1 : épisodes diarrhéiques aigus avec rectorragies ; polypose familiale diffuse non dégénérée ayant bénéficié d'une intervention chirurgicale. La gastroscopie réalisée à titre systématique a montré une vingtaine de polypes au niveau de la grosse tubérosité. Les biopsies faites à l'aide d'une pince ont infirmé l'odénomatose (service du Dr VOLLE, Centre Hospitalier de Roanne).

. Ren.. III 2 : polypose familiale opérée, kystes sébacés, fibromatose utérine ayant entraîné une hystérectomie et nombreux kystes lutéiniques de l'ovaire gauche (service du Pr MAYER, Centre Léon Bérard).

. Dan.. III 3 : observation du service du Pr DECHAUME, H.E.H. Pavillon P.
Est entré dans le Service pour un syndrome cérébelleux

d'apparition récente, le 9 mars 1962. Le lendemain, il présente un engagement avec, à l'EEG, des signes importants de souffrance temporale.
L'examinateur perçoit à la palpation abdominale une petite masse bien limitée à la fosse iliaque gauche.
12 mars 1962 : intervention :
- tumeur hémisphérique cérébelleuse gauche.
  L'histologie confirme un médulloblastome
- hyperostose cranienne.

Issue fatale la même année.

. Ren.. III 4 : décédé à 32 ans accidentellement.
Absence de polypose avérée mais ce sujet n'a pas été examiné.

- Branche PAV...

III 10 et III 11 : nous n'avons pas obtenu de renseignements sûrs à leur sujet et leur adresse est inconnue.

- Branche DIAL...

III 5 Jose.: décédée à 45 ans d'une polypose dégénérée.

III 6 Sol..: décédée à 37 ans d'une polypose dégénérée.

III 7 Ju...: a toujours refusé tout examen, mais il a actuellement 51 ans ; peut être considéré donc comme probablement indemne.

III 8 Alp..: polypose dégénérée + kystes épidermoïdes.
Actuellement en état de cachexie néoplasique.
N'a pas eu de radiographie osseuse.

III 9 Clt...: décédée à 38 ans d'une polypose dégénérée.

IV 1 Ren.. : âge 33 ans. Lavement baryté et rectoscopie pratiqués par le Dr LANDREAU à ROANNE n'ont pas montré de polypose.

IV 2 Mar.. : polypose disséminée + kystes sébacés.
Radiographie du squelette, montre un ostéome du fémur.
La radiographie gastro duodénale : montre une image lacunaire du 2e duodénum.

IV 3 Chan..: âge 19 ans. Lavement baryté et rectoscopie pratiqués par le Dr LANDREAU de Roanne n'ont pas montré de polypose.

IV 4 Frç...: âge 20 ans.
Polypose diffuse + kystes sébacés.
Radio du squelette est négative.
Radios gastro duodénales n'ont pas montré de lésions.

IV 5 Jacq..: âge 18 ans.
Polypose diffuse + kystes sébacés (épithéliome calcifié de Malherbe).
Radio du squelette et gastro duodenal n'ont pas montré de lésions.

IV 6 Mon...: âge 26 ans.
Lavement baryté et rectoscopie pratiqués par le Dr LANDREAU de Roanne n'ont pas montré de polypose.

IV 7 Chris.: âge 24 ans.
Polypose diffuse + molluscum du cuir chevelu.
Pas de lésions osseuses ni gastro duodénales à la radiologie.

IV 8 Ann...: âge 18 ans. Opérée le 27.1.1977 dans le Service du Dr MELEY à St-Etienne.
Polypose diffuse.
Pas de lésion cutanée.
Les radiographies osseuses et gastro-duodénales n'ont pas été pratiquées.

V (1-2-3) : n'ont pas été examinés.

Tableau : Différentes lésions chez la Famille L

Sujet	Polypose conformée	Polypose probable	Polypose dégénérée	Pas de polypose	pas eu de lav.baryt	Tumeurs tis. mous	Tumeurs osseuses	Lésions dentaires
I		+	+					
II_1		+	+					
II_2		+	+					
III_1	+							
III_2	+					+		
III_3					+			
III_4					+			
III_5	+		+					
III_6	+		+					
III_7					+			
III_8	+		+			+		
III_9	+		+					
IV_1				+				
IV_2	+					+	+	+
IV_3				+				
IV_4	+					+		+
IV_5	+					+		+
IV_6				+				
IV_7	+					+		+
IV_8	+							

Famille N

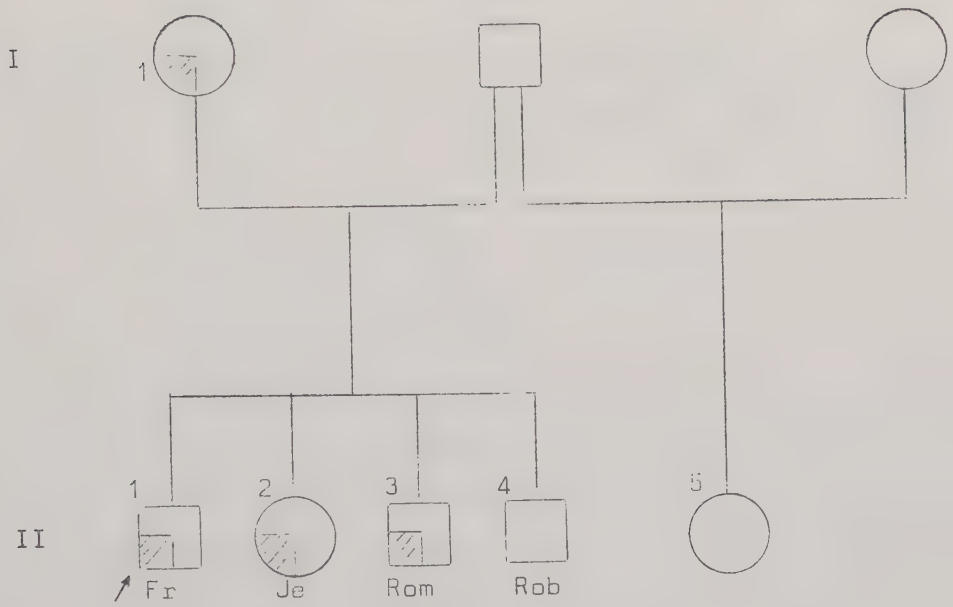

Homme

Femme

Polypose

Proposant

B. FAMILLE N

I 1 : tumeurs sous cutanées + fibromatose.
Décès par cancer abdominal : localisation digestif probable.

II 2 : tumeurs sous cutanées + fibromatose.
tumeur osseuse à type d'ostéome du sinus frontal.
Polypose recto-colique.

II 1 : tumeur sous cutanée
n'a pas eu de radios du squelette
polypose recto-colique
fibromatose.

II 3 : tumeur sous-cutanée
polypose recto-colique.

II 4 : dépistage en cours.

II 5 : dépistage inutile.

Tableau

Différentes lésions chez la Famille N

Sujet	Polypose confirmée	Polypose probable	n'a pas eu lav. baryté	Tumeurs tiss. mous	Tumeurs osseuses
I		+	?	+	
II_1	+			+	
II_2	+			+	+
II_3	+			+	

COMMENTAIRES

- Famille L

Nous excluons de cette étude la branche PAV... qui comprend (II 3,II 10,II 11) faute de renseignements précis ; de même pour les trois jeunes (V I, 2, 3) car non inventoriés. Dans notre série, il reste donc 20 personnes réparties sur quatre générations et descendants directs d'un seul couple.

A. La polypose :

Nous remarquons que dans ce groupe :

- 3 sujets n'ont pas été examinés :

III 3 : décédé à 21 ans d'un médulloblastome, donc fortement suspect d'un Turcot. L'hypothèse d'une polypose silencieuse à cet âge et n'ayant pas eu le temps de se manifester en raison de l'issue fatale est très probable.

III 4 : décédé accidentellement à 32 ans.

III 7 : a 51 ans actuellement mais refuse tout examen.

- 3 sujets sont indemnes (IV 1, 3, 6) et ont respectivement 33, 19 et 26 ans, donc ne sont pas épargnés définitivement et doivent être surveillés.

- les 14 autres personnes ont une polypose certaine :

. dans 7 cas, il y a eu dégénérescence et décès avant la 5e décade, ces malades n'ayant pas eu de traitement approprié

. les 7 autres cas : une colectomie préventive a été pratiquée.

B. Tumeurs cutanées

Ont été notées spontanément dans 6 cas : III 2-8, IV 2-4-5-7, et n'ont pas été recherchées systématiquement chez tous les membres.

C. Tumeurs osseuses

Les examens radiologiques systématiques de tout le squelette ont été pratiqués chez 4 malades : IV 2-4-5-7, et on a retrouvé un ostéome chez un seul : IV 2.

Cependant le fait que la branche DON... (II 1 et III 1-2-3-4) présente en plus de la polypose L'OODH a rendu difficile l'interprétation des radiologies osseuses.

D. Dentures

En mauvais état (IV 2-4-5-7) objectivé par les radios des mâchoires où l'on note des plombages multiples et des dents incrustées.

E. Fibromatose

Fibromatose utérine opérée (III 2).

- Famille N

A. La polypose

4 sujets ont une polypose :

I 1 est fortement suspecté de polypose.

II 1, II 2, II 3 ont une polypose confirmée par la radiologie.

II 4 : dépistage en cours.

B. Tumeurs cutanées

I 1, II 1, II 2, II 3 présentent des tumeurs cutanées.

C. Tumeurs osseuses

N'ont pas été recherchées chez I1, II 2, II 3.

II 2 présente un ostéome du sinus frontal.

D. Dentures

Les anomalies n'ont pas été recherchées.

E. Fibromatose

A été observée chez I 1, II 1, II 2.

Etude des polyposes digestives familiales

On distingue différents syndromes :

A. LA POLYPOSE RECTO COLIQUE FAMILIALE ISOLEE

- affection rare ;
- touchant les deux sexes de façon égale et se révélant le plus souvent chez l'adulte jeune.

On peut distinguer des formes diffuses où les polypes en nombre considérable tapissent entièrement la paroi du rectum et du colon, s'opposant aux formes disséminées dans lesquelles la prolifération est moindre.

De nature adénomateuse, elle évolue vers la dégénérescence maligne dans la totalité des cas.

B. LE SYNDROME D'OLDFIELD

Il est défini par l'association d'une polypose recto-colique et de tumeurs ectodermiques, en particulier de kystes sébacés.

Son évolution est celle de l'adénomatose.

C. LE SYNDROME DE TURCOT

Très rare ; 4 à 5 familles rapportées dans la littérature. Il se caractérise par l'association d'une polypose adénomateuse et de tumeurs nerveuses cérébrales, médulloblastomes, glioblastomes ou spongioblastomes.

LE SYNDROME DE PEUTZ JEGHERS

Il représente 10 % des polyposes familiales.

Ce syndrome associe une polypose diffuse à tout le tractus digestif et une lentiginose peri orificielle.

- La lentiginose est un semis de petites tâches marron ou brun, siégeant autour de la bouche, sur les ailes du nez, le front, les tempes, les paupières et sur la muqueuse buccale. Elle est faite d'une surcharge de mélanine dans les cellules de la basale.

- Les polypes prédominent habituellement sur le grêle et laissent subsister des intervalles de muqueuses saines. Leur nature histologique n'est pas établie définitivement ; cependant, de plus en plus nombreux sont les auteurs qui contestent la nature adénomateuse et affirment la nature hamartomateuse (57).

Les signes révélateurs sont les hémorragies, l'anémie ou l'invagination.

D. LA POLYPOSE JUVENILE

Elle représente 10 % des polyposes familiales.

Elle consiste en l'apparition de polypes dits "juvéniles" chez des sujets jeunes ou des enfants, sur un segment du tube digestif, surtout au niveau du gros intestin. Le nombre de polypes varie d'une quinzaine à plusieurs centaines et l'aspect endoscopique peut ne différer guère de celui de la polypose rectocolique familiale. L'élimination spontanée des polypes par auto amputation est particulière à cette polypose.

Histologiquement, ce ne sont pas des adénomes et deux caractères sont remarquables :

- d'une part, l'existence au sein des éléments de grands kystes rétentionnels ;

- d'autre part, une importante réaction inflammatoire du chorion sous-muqueux.

Ces polypes n'ont aucun potentiel cancérigène et l'on n'a jamais vu se transformer en adénomatose, mais possibilité de complications locales, d'invaginations, d'hémorragies abondantes nécessitant une intervention.

L'étude des antécédents familiaux est souvent fructueuse ; une intrication généalogique avec la polypose familiale a même été constatée (86).

E. LE SYNDROME DE CRONKHITE et CANADA

Actuellement, on relève une dizaine de cas dans la littérature (57). Il s'agit d'un tableau comportant :

- une polypose mal définie histologiquement mais frappant le grêle et le gros intestin ;
- d'une atteinte de la lignée ectodermique, pigmentation diffuse, alopecie, atrophie ou chute des ongles ;
- et de graves désordres biologiques liés à la malabsorption, hypoprotidémie.

Ce syndrome, qui a été surtout observé chez le sujet âgé, n'a pas de caractère familial et tire sa gravité non de la dégénérescence néoplasique de la polypose, mais des altérations biologiques qu'elle entraîne : la mort survient dans un délai de quinze mois après le début des troubles dans un tableau de cachexie.

LES POLYPOSES DIGESTIVES FAMILIALES

Affection	Transmission	Lésions	Localisation des polypes	Symptômes associés	Potentiel de malignité
Polypose recto-colique familiale isolée (PREF)	Autosomique dominant	Adénome	Recto colique diffus ou disséminé		100 %
Syndrome de Gardner	Autosomique dominant	Adénome	Recto colique intest estomac	Tumeurs - osseuses - partie molle - endocrinienne	100 %
Syndrome de Oldfield	Autosomique dominant	Adénome	Recto colique	Kystes sébacés	100 %
Syndrome de Turcot	Autosomique	Adénome	Recto colique	T. cérébrales gliomateuses	100 %
Syndrome de Peutz-Jeghers	Autosomique dominant	Hamarthrome	Grêle +++ Recto colon Estomac	Lentiginose peri orificielle T. ovarienne	± 5 %
Polypose juvénile	Contexte familial transmission ?	Polype juvénile kystique	Recto colon ++ Estomac Grêle	Malformations fréquentes	0 %
*Syndrome Cronkhite Canada	non familial	Adénome ? Polype juvénile ?	Estomac +++ Colon ++ Grêle	Alopécie pigmentation cutanée Onychatrophie	0 %

* Polypose digestive mais non familiale.

A. LES FORMES INCOMPLETES

Depuis les premières publications de Gardner, il a été rapporté plus de deux cents cas de triades complètes. Cependant, le syndrome est fréquemment incomplet (31, 49) et beaucoup de facteurs sont à imputer dans ce phénomène.

1°. Dans certains cas, il apparaît que les familles concernées ne se sont soumises que partiellement (ou pas du tout) à l'enquête familiale proposée, et les seuls renseignements obtenus le sont indirectement par les médecins des familles ou les registres des hôpitaux, où les faits connus concernant les familles sont plus ou moins explicités.

2°. L'impossibilité d'exiger et la difficulté d'obtenir déjà le premier examen de familles de polypose recto-colique.
Il semble d'ailleurs que certains médecins ne déploient pas la persuation nécessaire pour faire comprendre la nécessité de ces examens familiaux. Et nous avons la certitude que certains sujets intéressés refusent, bien que dûment avertis, de se soumettre à l'examen.

3°. La méconnaissance ou l'omission d'enregistrer les tumeurs cutanées ou osseuses considérées comme banales ou sans relation avec la polypose. Une meilleure connaissance de ce syndrome doit faire diminuer au fur et à mesure ce facteur.

4°. Les éléments de la triade apparaissent augmentés et se multiplient dans le temps pour un individu donné expliquant ainsi la fréquence des formes incomplètes dans les premières décades de la vie (87).

5°. Une famille peut être considérée initialement atteinte de polypose recto-colique familiale alors qu'ultérieurement il s'avèrera qu'il s'agit en fait d'un syndrome de Gardner (79).

6°. Enfin, ces formes incomplètes peuvent être dues à la variation de l'expressivité du gène responsable de ce syndrome.

B. LES OPINIONS DIFFERENT QUANT AUX CRITERES MINIMUM REQUIS POUR PORTER LE DIAGNOSTIC

1°. Exiger l'apparition des trois manifestations cliniques.

2°. THOMAS et ALVIN (91) suggèrent l'une des deux éventualités :

- les trois manifestations présentes avec ou sans une histoire clinique familiale positive ;
- un ou plusieurs caractères de la triade présent chez un membre dans la famille duquel il y a des membres présentant la triade complète.

3°. DUNCAN et al (26) exigent qu'au moins deux manifestations de la triade soient présentes chez le même patient ou chez deux patients apparentés.

Il semble que le terme de Gardner doit être appliqué à une famille plutôt qu'aux individus. Il suffit qu'un membre de la famille ait la triade complète pour que les autres membres, qui n'auraient pas toutes les lésions, soient considérés comme atteints d'un syndrome de Gardner (73).

Nos deux familles obéissent aux conditions exigées pour admettre qu'il s'agit bien de famille de Gardner.

En effet, dans la famille L, au moins un sujet IV 2 présente la triade complète alors qu'au moins 5 autres présentent une forme bisymptomatique (III 2-8, IV 4-5-7).

Dans la famille N, un sujet au moins présente une triade complète (II2) ; deux autres présentent une association de polypose et des tumeurs cutanées.

C. Nous nous proposons d'envisager successivement UN ESSAI D'ETUDE COMPARATIVE entre :

1°. Le syndrome de Gardner et les autres polyposes.

2°. Le syndrome de Devic et Bussy et le syndrome de Gardner dans sa forme élargie actuelle.

1°. Le Syndrome de GARDNER incomplet : forme clinique ou entité différente ?

Selon la nature histologique des polypes, on peut distinguer :

a) ceux dont la nature adénomateuse est confirmée ;

b) ceux dont la nature n'est pas adénomateuse et/ou toujours discutée.

Nous éliminerons le deuxième groupe qui ne fera pas l'objet de notre étude et qui comprend :

- la polypose juvénile,
- le syndrome de PEUTZ-JEGHERS,
- le syndrome de CRONKHITE et CANADA

pour nous consacrer uniquement aux polyposes familiales adé-

nomateuses :

- P.R.C.F.,
- le syndrome d'OLDFIELD,
- le syndrome de TURCOT,
- le syndrome de GARDNER.

En dehors de la transmission autosomique, de l'imicité histologique avec son potentiel de dégénérescence inéluctable, et de la localisation recto-colique prédominante, existe-t-il un lien commun entre ces polyposes, ou s'agit-il plutôt d'entités distinctes ?

Mc KUSICK (60) partage ce deuxième avis et considère qu'il existe six polyposes distinctes génétiquement et ajoute que le syndrome de Gardner est différent de la P.R.C.F., non seulement parce que l'expression phénotypique est différente, mais aussi par le caractère même des polypes qui sont moins nombreux, d'aspects clairsemés, laissant entre eux une muqueuse saine et pouvant toucher tout le tractus gastro-intestinal.

Dans une récente mise au point du 29 octobre 1977 (37), GARDNER confirme cette hypothèse en soulignant que, le fait de retrouver en association avec les manifestations extra-coliques des lésions à type de cancer de peau, , et l'élévation de la tétraphoïdie dans les cultures de peau in vitro chez ces malades, montre que le syndrome qui porte son nom est distinct génétiquement de la P.R.C.F.

Cet avis est contesté par de nombreux auteurs (1, 42, 79, 91) qui ne retrouvent aucune différence ni dans la distribution, ni dans le nombre de polypes chez leurs malades.

BUSSEY (8) a repris plus de 200 familles suivies depuis 1925 et groupant 600 personnes au St Mark's Hospital et a noté

que les caractères de la polypose et l'histoire naturelle de l'envahissement colique dans le cas de la P.R.C.F. et le syndrome de GARDNER sont plus proches que ne le laissait prévisager l'impression clinique.

Les syndromes de TURCOT et d'OLDFIELD ont une même origine embryologique puisqu'ils correspondent à l'atteinte des deux feuillets endodermiques et neurectodermiques.

L'OLDFIELD qui associe une polypose et des kystes sébacés est fréquemment retrouvé dans les publications de familles de GARDNER (1, 96, 91, 68).

Le TURCOT reste heureusement très rare puisqu'on dénombre une quinzaine d'observations dans la littérature.

Nous rapprochons de ces deux tableaux une autre forme bisymptomatique, associant des tumeurs osseuses et des tissus mous typiques du GARDNER et décrite par FUHRMANN (30) chez 5 membres d'une même famille et tous indemnes de polyposes. GORLIN (40) constate chez l'un des deux vrais jumeaux l'expression complète du GARDNER alors que l'autre n'avait qu'une lésion osseuse.

La découverte de formes dégradées dans une même famille est en faveur de l'unicité génique (12) et notre observation est un bon exemple où l'on trouve groupés dans une même famille :

- 1 malade présentant la triade complète (IV 2),
- 4 malades obéissant à l'OLDFIELD (III 8, IV 4,5,7),
- 1 malade présentant un TURCOT.

SMITH (82) croit que la P.R.C.F. et le syndrome de GARDNER sont les deux pôles d'une même affection produite par un gène pléïotropique avec expressivité variable. Ainsi s'explique non seulement la présence ou l'absence, mais aussi le degré et l'importance selon lesquels chacun de ses traits apparaît.

Le syndrome de GARDNER représenterait l'expression complète d'un ensemble de manifestations pathologiques qui peuvent atteindre n'importe quel sujet présentant une polypose recto-colique (82, 83).

2°. Syndrome de GARDNER élargi au syndrome de DEVIC & BUSSY

Nous avons repris l'observation lyonnaise de 1912. Les auteurs rapportent le compte-rendu d'autopsie d'une femme de 36 ans décédée 36 heures après son admission à l'Hôtel-Dieu dans un tableau évoquant un cancer de l'estomac.

"L'examen clinique et ensuite l'autopsie ont permis de constater :

- des tumeurs bénignes multiples à type de kystes sébacés du cuir chevelu :
- des petits lipomes dans le dos et sur la face antérieure de la jambe droite et de la nuque ;
- plusieurs exostoses au niveau du maxillaire inférieur correspondent à 4 ostéomes ;
- denture en très mauvais état ;
- un petit goître ;
- au niveau de la surrénale droite : à son pôle supérieur, une tumeur du volume d'une petite nois ; à la coupe il s'agit d'un adénome. A l'histologie : hyperplasie de la couche moyenne de la substance corticale ;
- des polypes intestinaux ; les trois premiers centimètres du duodénum paraîssent indemnes. A partir de ce point, on voit apparaître des tumeurs multiples dont le nombre et le volume croissant pour atteindre leur maximum de confluence dans les premières portions du jéjunum et pour diminuer progressivement jusqu'à l'iliaque où on en retrouve moins.
  Dans tout l'intestin grêle, ces tumeurs apparaîssent sous le même aspect sessile ou pédiculé. Les derniers centimètres de l'iléon et dans le caecum, les tumeurs sont très peu nombreuses tout en gardant les mêmes caractéristiques.

Sur les colons ascendants et transverses, les polypes deviennent plus nombreux sans cependant atteindre le degré de confluence noté dans le grêle. A 6 cm de l'anus on retrouve une petite ulcération irrégulièrement arrondie, à bords non indurés, non décollés et superficielle.

Histologie : Adénome caractériqtique sans dégénérescence, même au niveau de l'ulcération du rectum".

- o -

Il est frappant de constater l'analogie entre cette observation et le syndrome de GARDNER.

En effet, à la triade classique polypose recto-colique, tumeurs des tissus mous et tumeurs osseuses, les auteurs lyonnais avaient ajouté la diffusion de la polypose à tout l'intestin, les anomalies dentaires et l'atteinte de l'endocrinum. Or, ces dernières lésions sont de plus en plus rapportées actuellement quand elles sont recherchées systématiquement chez les malades présentant les stigmates du syndrome décrit par GARDNER, comme nous l'avons fait observer au début de ce travail. Il est licite de se demander avec DUBARRY (23) si le syndrome de GARDNER ne serait qu'une forme incomplète du syndrome de DEVIC et BUSSY et d'accepter l'appelation de syndrome de DEVIC-GARDNER (23, 24).

Nous nous ommes abstenus volontairement d'étudier les polyposes familiales non adénomateuses (PEUTZ-JEGHERS, polypose juvénile). Nous tenons cependant à signaler que de façon exceptionnelle le syndrome de PEUTZ peut être accompagné d'une atteinte ectodermique ou mésodermique, ce qui a permis à certains d'établir un lien entre les syndromes de GARDNER et de PEUTZ-JEGHERS (57). Une intrication généalogique de la polypose juvénile avec la polypose recto-colique familiale a été observée (68, 86).

Ces constatations troublantes posent le problème même de la définition de ces polyposes, et de leurs évolutions.

Conduite thérapeutique et surveillance

A. TRAITEMENT

En dehors des problèmes esthétiques et relativement secondaires posés par les tumeurs extra-coliques dans ce syndrome, le problème principal est celui de la polypose qui nécessité, vu son potentiel de dégénérescence, une attitude radicale identique à celle de la P.R.C.F.

I. Polypose recto-colique

a) Méthodes

1. Colectomie totale avec conservation du rectum et anastomose iléo rectale.

La conduite de l'intervention est simple, la section basse doit passer au niveau de la jonction recto-sigmoïdienne, laissant ainsi en place la totalité de l'ampoule rectale puis anastomose iléo-rectale.

La destruction des polypes rectaux doit se faire par le haut une fois l'intestin sectionné et puis par voie anale une fois la laparotomie refermée.

2. Coloprotectomies avec léostomie définitive.

La présence d'un cancer rectal ou recto-sigmoïdien impose le sacrifice du rectum ; il en va de même lorsque les adénomes sont confluents.

Dans de tels cas, on pourrait encore conserver l'appareil sphinctérien et recourir à l'anastomose iléo-anale, mais les

suites opératoires sont loin d'être simples.

Afin de pousser au maximum la conservation du rectum, des auteurs pratiquent une destruction de la presque totalité de la muqueuse rectale (méthode de FRANCILLON).

b) Discussion

Si les différents auteurs s'accordent à penser actuellement que la découverte d'une polypose recto-colique doit entraîner une sanction chirurgicale aussitôt que le diagnostic est confirmé, les avis restent partagés quant à la méthode : iléostomie définitive qui enrayerait définitivement le risque de dégénérescence ou bien colectomie subtotale ? Beaucoup de facteurs interviennent : l'âge du malade, l'étendue des lésions, sa coopération. Si la colectomie avec anastomose iléo-rectale est une méthode de choix, elle doit cependant obéir à certaines conditions :

1°. absence de carcinome au niveau du colon et du rectum ;
2°. le nombre de polypes au niveau du rectum terminal ne doit pas être important pour permettre la fulguration complète sans risque de perforation ;
3°. le malade doit se soumettre régulièrement tous les 3 à 6 mois à une surveillance post-opératoire destinée à détruire tout nouveau polype et à dépister un cancer débutant dont le risque est très différemment apprécié : entre 5 et 19 % (12, 34);
4°. le segment rectal restant est tel qu'il peut être facilement examiné par une recto-sigmoïdoscopie.

Si l'un de ces critères ne peut être satisfait, on est conduit à opter pour la colectomie totale avec iléostomie définitive.

Des auteurs ont rapporté des observations des malades qui ont subi une colectomie subtotale avec anastomose iléo rectale et chez lesquels on a assisté, dans les suites, grâce à une surveillance régulière, à une régression et même à une disparition des polypes du rectum résiduel (1, 49, 30).

Trois hypothèses ont été proposées jusqu'à présent pour tenter d'expliquer cette régression spontanée :

1. le contact direct des sécrétions iléales au niveau de l'ampoule rectale pourrait agir soit par le pH, soit par une action enzymatique, soit par la flore bactérienne ;
2. diminution de l'apport sanguin dans la région pelvienne et rectale, ce qui est défavorable à ce type de lésions;
3. la colectomie ferait disparaître un "facteur intrinsèque" qui entretiendrait cette prolifération des polypes.

II. Polypose duodénale

Nous avons étudié le risque important de cancérisation des adénomes duodénaux dans le cadre de ce syndrome. Sur le plan thérapeutique, le problème est relativement simple lors de la découverte de polypes duodénaux isolés ou peu nombreux ; la polypectomie et/ou la surveillance endoscopique semble suffisante. Mais la découverte d'une polypose duodénale doit-elle conduire à envisager une duodénopancréatectomie céphalique préventive comme semble le soutenir certains auteurs (11), avec tous les risques d'une telle intervention ?

III. Polypose gastrique

La gastrectomie large serait la solution idéale, mais il est difficile d'adopter systématiquement une telle attitude avec ses risques immédiats et ses séquelles chez des malades déjà

colectomisés pour mettre à l'abri d'une dégénérescence qui semble, pour le moment, aléatoire et plutôt rare (75). La surveillance radio endoscopique régulière avec biopsie sera donc indiquée et permettra de suivre l'évolution et nous alertera en cas de suspicion d'une dégénérescence.

B. SURVEILLANCE

I. Sujets jeunes

La découverte d'une polypose recto-colique diffuse doit entraîner une sanction chirurgicale. Cependant, chez les sujets jeunes, il est habituel d'attendre l'âge de 18 ans avant de décider un geste radical en raison des conséquences physiopathologiques et psychologiques que peut entraîner une intervention aussi importante;dans de telles circonstances, une surveillance attentive et périodique, endoscopique et radiologique, sera de rigueur jusqu'à la colectomie.

II. Malades opérés

- La surveillance du rectum résiduel est une règle absolue et le contrôle ne peut être exercé que sur un malade assez évolué, d'abord tous les trois mois pendant un an, puis deux fois par an jusqu'à l'âge de 40 ans.

- D'autre part, ne pas sousestimer le risque de polypose et de dégénérescence du tractus digestif haut, ce qui impose une attention particulière et une investigation au moindre signe d'appel.

III. Membres de famille de polyposes

En sachant qu'en dehors des examens de dépistage systématique dans le cadre d'une enquête familiale la moyenne d'âge de la découverte des polyposes recto-coliques se situe autour de 30 ans, et que dans certains cas la polypose a été découverte au-delà de l'âge de 50 ans, il faudrait théoriquement imposer une surveillance de dépistage à rythme annuel et toute la vie durant chez les sujets issus de famille de polyposes recto-colique ou de GARDNER.

Or, on sait combien il est difficile d'obtenir cette surveillance, de sorte que nous pensons, en l'absence de tout polype décelé jusqu'alors, qu'on peut sans grand risque cesser cette surveillance à 40 ans, étant bien entendu que le sujet est prévenu d'un risque résiduel et invité à consulter d'urgence au moindre signe d'appel.

CONCLUSIONS

A l'occasion du dépistage de deux familles présentant un syndrome GARDNER nous avons étudié ce syndrome et entrepris une revue de la littérature.

Il s'agit d'un syndrome familial de transmission autosomique dominante et associant une polypose du tractus digestif, des tumeurs cutanées et osseuses, et accessoirement des atteintes dentaires et endocriniennes. Le caractère héréditaire est bien mis en évidence dans nos observations, et le fait de trouver conjointement dans une même famille des malades répondant à la définition des syndromes de GARDNER, d'OLDFIELD et de TURCOT, confirme l'unicité génique de ces affections.

L'intérêt pratique de ce syndrome est la découverte d'une polypose recto-colique non encore dégénérée dont la transformation maligne surviendra dans 100 % des cas, habituellement avant la cinquième décade. Le plus souvent le diagnostic a pour point de départ la découverte d'une polypose recto-colique révélée par des signes intestinaux entraînant une enquête familiale systématique dont l'intéêt prophylactique n'est plus à souligner. Il convient de rappeler que les localisations extra-intestinales, en particulier cutanées peuvent précéder la polypose et constituer ainsi un signe d'appel de haute valeur diagnostique.

Vu, le Directeur de
l'U.E.R. Sud-Ouest

Professeur J. NORMAND

Le Président de la Thèse

Professeur A. VACHON

Vu et permis d'imprimer
Lyon, le 28 Novembre 1977

Le Président de l'Université Claude Bernard
Président du Comité de Coordination des
Etudes Médicales

D. GERMAIN.

BIBLIOGRAPHIE

1. ALM T., DENCKER H., LUNDERQUIST A., MARK J., MITELMAN F., NORRYD C. and TRANBERG K.G.

Gardner's syndrome.
Acta Chir. Scand. 139, 660-665, 1973.

2. BERTRAND P., GUILLEMIN G.

Sur la polypose recto-colique.
Mém. Acad. Chir. 1966, 92, 6-7, pp. 210-214.

3. BRAILLON G., CHAPUIS H., BOULANGER J.P.

A propos du syndrome de Gardner.
Lyon Chir. 1972, 68, pp. 382-383.

4. BREGEAT P. et HAMARD H.

Une exophtalmie par ostéome. A propos d'une observation du syndrome de Gardner.
Arch. Oph. 1968, 28, n° 3, pp. 247-252.

5. BOCHETTO J., RAYCROFT J., de INNOCENTES L.

Multiple polyposis, exostosis and soft tissue tumors.
Surgery, Gynecology and obstetrics, 117, 484-494, october 1963.

6. BORDE et GUBLER

A propos d'un cas de polypose recto-colique familiale.
Annales de chirurgie infantile, Paris, 1966, tome 7, n° 3, pp. 213.

7. BURBIGE E., WENNSTRÖM C.J., LEVIN L.S., KRUSH A.J.

Carcinoma in the Gardner syndrome : a case report.
John Hopkins med. J. Fev. 1975, 136, 2, 95-997.

8. BUSSEY H.R.

Familial polyposis coli : familial studies, histopathology differential diagnosis and results of treatment.
Baltimore, Johns Hopkins University, Press. 1975.

9. CABOT R.C.

Case records of the Massachussetts General Hospital.
N. Engl. J. Med., 1935, 212, 263-267.

10. CAPRON J.P., DESCOMBES P., DUPAS J.L., DELAMARRE J., LORRIAUX A.

La polypose gastrique dans le syndrome de Gardner.
Arch. Fr. Mal. App. Dige., 1975, 64, 391-398.

11. CASTEUX J.G.

Considérations nouvelles sur la polypose recto-colique.
Thèse Lyon 1971, n° 211.

12. CHANG C.H., PIATT E.D., THOMAS K.E., WATNE A.L.

Bone abnormalities in Gardner's syndrome.
American, Journal of Roentgenology, July 1968,
vol. 103, n° 3, 645-52.

13. COGNAT M.

La polypose recto-colique diffuse.
Thèse Lyon, 1961, n° 91.

14. COLI R., MOORE J., LAMARCHE P., DELUCA F., THAYER W.

Gardner's syndrome.
A revisit to a previously described family.
Digestive diseases, June 1970, vol 15, n° 6, 551-568.

15. COLLINS

Frequent associations of the other body tumors with
familial polyposis.
Am. J. of Gastro-enterol. 1959, 31, 376-381.

16. CORDIER G., GARNIER M., BARBIER J., CALMARRES C.

La polypose recto-colique généralisée associée à des
lésions ectodermiques et mesodermiques : à propos d'un
cas de syndrome de Gardner.
La Presse médicale, 1966, 74, n° 15, 767-772.

17. CRONKWITE L.W. and CANADA W.J.

Generalized gastro intestinal polyposis :
an unusual syndrome of polyposis, pigmentation, alopecia
and onychodystrophia.
New Engl. J. Med. 1955, 252, 1011-1015.

18. DANES B.

Increased tetraploidy : cell specific for the Gardner gene in the culturel cell.
Cancer, 1976, 38, 1983-1988.

19. DECOSSE J., ADAMS M., CONDON R.

Familial Polyposis.
Cancer 1977, 39, 267-273.

20. DEVIC et BUSSY

Un cas de polypose polyadenomateuse.
Arch. Mal. app. Dig., 1912, 278-289.

21. DOLAN K., SEIBERT J., SEIBERT R.

Gardner's syndrome. A model for correlative radsology.
Am. J. Roetgenol. Rad. Ther. Nucl. Med. oct. 1973, 119, 359-64.

22. DORAZIO R., WELAN T.

Lymphoïd hyperplasia of the terminal ileum associated with familial polyposis coli
Annales of Surgery, 1970, 171, 300-302.

23. DU BARRY J.J., ESQUIROL P.

Polypose recto-colique généralisée dégénérée familiale et tumeurs conjonctives multiples.
Arch. Mal. app. digest. 1961, 50, 7-8, 736-744.

24. DU BARRY J.J., BANCONS J., QUINTON A.

Génétique des polyposes digestives.
Bordeaux médical. Décembre 1971, n° 12, 3565-72.

25. DU BARRY J.J., AUCHE, VINCENDEAU, HYACINTHE

Eonuchoïdisme chez un sujet de 24 ans rectocolectomisé à 12 ans pour polypose recto-colique familiale.
Ste Nationale Française de gastro entérology, séance du 11 octobre 1964, 53, 1241-1247.

26. DUNCAN B., DONNER V., PRIEST J.

The Gardner syndrome Need for early diagnosis.
The Journal of Pediatrics. April 1968, vol. 72;
n° 4, 497-505.

27. DURIEZ R., DALY J.P., HALPERT J., LARROQUE P., ROUE R., CLOATRE G.

Anémie révélatrice d'un syndrome de Gardner familiale (à propos de deux observations dans une même fratrie).
Médecine et armées, 1976, 4, 8, 765-768.

28. FADER M., KLINE S., SPATZ S., ZABROW H.

Gardner's syndrome (intestinal polyposis, osteomes, sebaccous cysts) and a new dental discovery.
Oral surgery 1962, 15, 153-172.

29. FEE H.J., ELKINS R.C., ELLIS L.J.

Gardner's syndrome.
Unusual presentation of abdominal pain.
The Amer. Journal of Surg., 1972, 123, 532-34.

30. FUHRMANN W., SCHNYDER U.W., KÄRCHER K.M., PFEIFER H.

Gardner's syndrome without polyposis ?
Humangenetik 1967, 5, 59-64.

31. GADRAT J., RIBET A., SUDUCA P., PASCAL J.P., FREXINOS J., DUFFAUT M.

Syndrome de Gardner avec acromégalie et tumeur mixte de la parotide (à propos d'un cas).
Arch. Frc. Malad. app. digest. 1970, 59, n° 3, 163-170.

32. GARDNER E.J., STEPHENS F.E.

Cancer of the lower digestive tract in one family group.
Am. J. Human Genet. 1950, 2, 41-48.

33. GARDNER E.J., PLENK H.P.

Hereditary pattern for multiple osteomas in a family group.
Am. J. Human Genet., 1952, 4, 31-36.

34. GARDNER E.J., RICHARDS R.C.

Multiple cutaneous and subcutaneous lesions occuring simultaneous by with hereditary polyposis and osteomatosis.
Am. J. Human Genet. 1953, 5, 139-147.

35. GARDNER E.J.

Follow-up study of a family group exhibiting dominant inheritance for a syndrome including intestinal polypes, osteomes, fibromas and epidermal cysts.
Am. J. Hum. Genet., 1962, 14, 376-390.

36. GARDNER E.J.

Gardner's syndrome. Reevaluated after twenty years.
Pro Utham acad. Sci. Arts Letters., 1969, 46, 1-11.

37. GARDNER E.J., DANES B.

Is Gardner syndrome a distinct genetic disorder.
The Lancet, octobre 1977, p. 925.

38. GIRARD M.

La polypose recto-colique et ses variétés disséminées. Etude génétique, signes, diagnostic et évolution.
La Revue du Praticien, 1973, 23, 2279-91.

39. GORLIN R., CHAUDHRY A.

Multiple osteomatosis, fibromas, lipomas and fibrosarcomas of the skin and mesentery epidermoïd, inclusion cysts of the skin, lesomyomas and multiple intestinal polyposis.
The new. Engl. Jour. of Med., déc. 1960, 263, n° 23, 1151-58.

40. GORLIN R.

Gardner's syndrome without polyposis ?
Human Genetik 1968, 6, 380.

41. GOSSEREZ M. et coll.

Une étiologie rare des tumeurs maxillaires : le syndrome de Gardner.
Journ. Radiol. Electr. Med. nucl. août-sept. 1970, 51, 503-6.

42. HAGGITT R., BOOTH J.

Bilateral fibromatosis of the Breast in Gardner's syndrome.
Cancer : January 1970, vol.25, 161-166.

43. HARDOUIN J.P., Mde MARCH C., SIMONPOLI C.H.

Les tumeurs desmoïdes.
Sem. Hop. Paris, juin 1963, 39, 1577-1591.

44. HOFFMAN, GOLIGHER

Polyposis of the stomach and small intestine, association with familial polyposis coli.
Br. J. Surg. 1971, 58, 126-128.

45. HONORE Y.

A propos d'un cas de polypose recto-colique familiale associée à une ostéo onychodysplasie héréditaire.
Thèse Lyon, 1976, n° 5.

46. HOWARD J.W.

Carcinoma of the duodenum.
Ame. J. Me. Sci. 206, 735-46, 1943.

47. JALOTA R., MIDDLETON R., Mc DIVITT R.

Epidermoïd cyst of the testis in Gardner's syndrome.
Cancer, 1974, 34, 464-467.

48. JONES E., CORNELL W.

Gardner's syndrome.
Arch. Surg., 1966, vol. 92, 287-300.

49. KOREN E., LAZAROVITCH A., BARATZ M., LOEWENTHAL M., SOLOWIEJCZYK M.

Gardner's syndrome : report of a family.
Ann. Surg. Aug. 1974, vol. 180, n° 2, 198-202.

50. LAMBLIOTTE J.P. et al.

Syndrome de Gardner : disparition spontanée des polypes rectaux après colectomie subtotale.
Acta Gastro Enterol. Belg. 1971, 34, 562-72.

51. LAUFER et al.

Radiological demonstration of colo-rectal polyp undetected by endoscopy.
Gastroenterology, 1976, 70, 167-70.

52. LEROUX R., LIEVRE J.A., ROULLEAU P., LACAILLE A.

Syndrome de Gardner : à propos de 2 cas familiaux.
Ann. Oto-laryng.(Paris) 1973, t, 90, n° 3, 161-168.

53. LEWIS R., MITCHELL J.

Basal cell carcinoma in Gardner's syndrome.
Acta Dermato Vener. (Stockholm) 1971, 51, 67-68.

54. LOYGUE J.

Traitement de la polyadenomatose recto-colique.
Rev. Prat. (Paris) 1973, 23, 2293-95.

55. LOYGUE P., ADLOFF M.

Polyposes intestinales.
Rapport présenté au 79e Congrès Français de Chirurgie, Paris, 19-22 septembre 1977,,Masson.

56. MAC DONALD J., DAVIS W., GRACO R., BER A.

Gardner's syndrome and periampullary malignancy.
Amer. J. Surg., 1967, 113, 425-430.

57. MALAFOSSE M.

Les polyposes digestives rares.
Rev. Prat. (Paris), 1973, 23, 2297-2310.

58. MARK J., MITELMAN F., DENCKER M., NORRYD C., TRANBERG K.G.

The specificity of the chromosomal abnormalities in human colonic polyps.
Acta Path. Microbiol. Scan. Section A-81, 1973, 85-90.

59. MARTEL A., BONANNO C.

Multiple polyposis of the gastro-intestinal tract with osteome and soft tissue tumors.
Amer. Journ. of Digest Disea, 1968, vol. 3, n° 6, 588-91.

60. Mc KUSICK V.

Genetic factors in intestinal polyposis.
Jama oct. 20, 1962, vol. 182, n° 3, 271-277.

61. MELEY J.

Syndrome de Gardner. Une observation comportant un recul de 15 ans.
Lyon Chirurgie, sept.-oct. 1972, 68, 383-84.

62. MELMED R., BOUCHIER A.

Duodenal involvement in Gardner's syndrome.
Gut, 1972, 13, 524-527.

63. MORSON B.C.

Diseases of the colon, rectum and anus.
Heïneman, London, 1969.

64. MUIR, BELL, BORLOW

Multiple carcinoma of the colon, duodenum and larynx associated with Keratoacanthoma of the face.
Br. J. Surg. 1967, 57, 191-195.

65. OLIVIER C.P., RETTORI R., OLIVIER C.H., BAUR O., ROUX

Un cas de transplantation orthopédique du jejuno iléon et du colon droit et transvers.
P. méd., 1969, 77, n° 37, 1275-78.

66. OHSATO K., YAO K., WATANABE M., IIDA M., ITOM M.

Small intestinal involvement in familial polyposis diagnosed by operative intestinal fibersopy.
Discol and Rect. July-august 1977, vol. 20, n° 5, 414-420.

67. PARKS, BUSSEY, LOCKHART, MUMMERY

Familial polyposis coli.
Gut 1970, 11, 323-329.

68. PIERCE E., WEISBORD T., Mc KUSICK V.

Gardner's syndrome : Formal genetics and statistical analysis of a large canadian Kindred.
Clin. Gen. 1970, 1, 65-80.

69. RACHAIL M., CORALLO J., PELLET D.

Electro resection des polypes du tractus digestif sous contrôle fibroscopique : 26 cas.
Nouvelle Press. Med., 25 mai 1974, 3, n° 21, 1375-77.

70. RAZEMON P., HOUCKE M.

Syndrome de Gardner.
Lille médical 1970, 15, 4, 656,659.

71. RICHARD P., CHOLETTE CL.

Variante du syndrome de Gardner.
L'Union médicale du Canada. Tome 101, mars 1972, 479-482.

72. ROBERT J.M.

Histoire naturelle des maladies d'origine génétique.
Rev. du Prat., 1974, 24, 3423-30.

73. ROBERT J.M.

Eléments de génétique médicale.
Lyon 1969, édit. SIMEP.

74. ROSS J., MARA

Small Bowel polyp and carcinome in multiple intestinal polyposis.
Arch. Surg., may 1974, vol. 108.

75. RUBAY J., DOUNIAU R., BOUVY P., PARMENTIER J.

La polypose colique familiale.
Association avec des lésions extra-coliques et avec une polypose gastrique dégénérée.
Acta gastro-cuterologica Belgica, juill.août 1976, vol. 39, 280-292.

76. SACHATELLO C., GRIFFEN W.

Hereditary polypoïd diseases of the gastro-intestinal trait.
Am. J. of Surg., feb. 1975, 129, 198-203.

77. SCHNUR P., DAVID E., BROWN P., BEAHRS O., REMIME W., HARRISON E.

Adenocarcinoma of the duodenum and the Gardner syndrome.
J.A.M.A. march 12-1973, vol. 223, n° 11, 1229-1232.

78. Semaine des Hôpitaux
Polypes et polyposes recto-coliques.
Annales de chirurgie 1971, vol. 25, n° 11-12.

79. SCULLY R., GALDABINI J., Mc NECLY G.
Case records of the Massachusetts General Hospital.
The new Enel jour of Med., dec. 30 1976, case 32, 1526-1532.

80. SIGVIER F., GODEAU P., LEVY R., SALOMON J.C., THENOL A.
Le syndrome de Gardner.
Sem. Hôp. Paris, 14 mars 1963, p. 620-25.

81. SIMPSON R., HARRISSON E., MAYO C.,
Mesenteric fibromatosis in familial polyposis : A variant of Gardner's syndrome.
Cancer, avril 1964, vol. 17, n° 4, 526-34.

82. SMITH W.G.
Multiple polyposis, Gardner's syndrome and desmoïd tumors.
Dis colon : rectum, 1958, 1, 323-332.

83. SMITH W.G.
Desmoïd tumors in familial multiple polyposis staff Meetings of the Mayo clinic.
January 21, 1959, vol. 34, n° 2, 31-38.

84. SMITH W.G.
Familial multiple polyposis : Research zool for investigating the etiology of carcinome of colon ?
Dis colon, rectum, 1968, 11, 17-31.

85. SMITH W.G., MALAVAR P., SHINDO K.
Gardner's syndrome : report of a case.
Dis col. and rect. : july-august 1972, 301-304.

86. SOULLARD J.
Proctologie : la pathologie tumorale.
Le Concours Médical, supplt au n° 22 du 2 juin 1973.

87. SUZANNE J., CAMELOT G., MIGUET J.P.

Syndrome de Gardner et adénocarcinome duodenal.
Etude d'un cas et revue de la littérature.
Gastroentérol. Clin. Biol, 1977, 1, 455-460.

88. STALPORT J., LETAWE P.

Syndrome de Gardner associé à une dégénérescence maligne d'un polype du sphincter d'oddi.
Acta Gastroentérol. Belg. 1971, 344, 644-651.

89. STAUFFER J.O.

Hereditable multiple polyposis syndromes of the gastro-intestinal tract.
Sleissenger and Fordtran : gastro-intestinal disease 1973, 1051-1060.

90. TERAO M., SATA S., KIM S.

Gardner's syndrome involving, the skull dura and brain.
J. Neuro-surg. may 1976, 44,638-641.

91. THOMAS K., WATNE A., JOHNSON J., ROTH E., ZIMMERMANN B.

Natural history of Gardner's syndrome.
Ame. J. of surg., feb. 1968, 115, 218-26.

92. TROVILLAS P.

Les histodysplasies ou malformations tissulaires.
Rev. Prat., 1974, 24, 3463-3479.

93. UTSUNOMIYA et al

Gastric lesions of familial polyposis coli.
Cancer, 1974, 34, 745-754.

94. VERDURON, POTET, NORA, GOT, ROUGEULLE, LAMBLING

Syndrome de Gardner.
Arch. des malad. de l'app. digest. et de la nutrition.
1965, 54, 5, 521-532.

95. VANHOUTTE J.J.

Polypoïd lymphoïd hyperplasia of the terminal ilem in patients with familial polyposis coli and with Gardner's syndrome.
Am. J. Roentgenol. red. ther. nucl. Med. oct. 1970, 110, 340-42.

96. WAINE A., CORE S., CARRIER J.

Gardner's syndrome.
Surgery, Gyneco and obst., july 1975, 141, 53-56.

97. WAINE A., JOHNSON R.

Bowel traint time im patients with Gardner's syndrome.
Discol and rect., jan.fev. 1974, vol. 17, n° 1, 52-54.

98. WEARY, LINTHICUM, CAWLEY, COLEMAN, GRAHAM

Gardner's syndrome : family group study and review.
A.M.A. Arch. Dermato., 1964, 90, 20-30.

99. YAFFEE M.

Gastric polyposis and soft tissue tumors. A variant of Gardner's syndrome.
Archives of Dermatology, 1964, vol. 89, 806-808.

100. YONEMOTO R., SLAYBACK J., BYRON R., ROSEN R.

Familial polyposis of the entire gastro intestinal tract.
Arch. surg., oct. 1969, vol. 99, 427-434.